100.yıl

TÜRK
HEPATO PANKREATO BİLİER
CERRAHİ DERNEĞİ

16. TÜRK HEPATO PANKREATO BİLİER CERRAHİ KONGRESİ VE

7. HEPATO PANKREATO BİLİER CERRAHİ HEMŞİRELİĞİ KONGRESİ

9 - 12 Kasım 2023

Seginus Otel ve Kongre Merkezi

Antalya

BİLDİRİ ÖZETLERİ KİTABI

www.hpb2023.org

Z EVENT

TÜRK HEPATO PANKREATO BİLİER CERRAHİ DERNEĞİ

16. TÜRK HEPATO PANKREATO BİLİER CERRAHİ KONGRESİ VE 7. HEPATO PANKREATO BİLİER CERRAHİ HEMŞİRELİĞİ KONGRESİ

DAVET

Değerli Meslektaşlarımız,

Derneğimiz tarafından düzenlenecek olan 16. Türk HPB Cerrahi Kongresi ve 7. HPB Cerrahi Hemşireliği Kongresi'nin 9-12 Kasım 2023 tarihleri arasında Antalya Royal Seginus Otel ve Kongre Merkezi'nde yapılacağını bildirmekten mutluluk duymaktayız.

Derneğimiz kurulduğu 1989 tarihinden bugüne kadar Türk HPB camiasına büyük katkılar sağlamış, HPB cerrahisini hayat felsefesi haline getirmiş tüm hekimleri aynı çatı altında toplamış ve aktif HPB eğitimine katkı sağlamaya devem etmiştir. Bunlardan sonuncusu Türk HPB Cerrahisi Okulu ve HPB Radar Dergisi'dir. Genç ve kıdemli meslektaşlarımızı bir araya getiren bu eğitim programlarını güzel bir kongre ile süslemek istemekteyiz. Kongre düzenleme kurulu olarak karaciğer, safra yolları ve pankreas hastalıklarının tedavisinde ortaya çıkan hızlı değişimleri ve bu alanda gelişen tıp teknolojilerini alanımızın siz değerli üyeleriyle birlikte ele almak, tartışmak ve deneyimlerimizi paylaşmayı amaçlayan bir program hazırlayabilmek için çaba sarf etmekteyiz. Kongremizin ana başlıklarını oluşturan konular yerli ve yabancı katılımcılar tarafından multidisipliner bir yaklaşımla tartışılacaktır. Bu amaçla farklı disiplinlerden meslektaşlarımızın kongremize katılım sağlayacaklarını ve bizlerle bir araya geleceklerini sizlere bildirmek isteriz.

Kongremiz iklimi ve doğal güzellikleriyle ünlü Antalya'da gerçekleştirilecektir. Son üç yıldır Covid Pandemi'sinin etkisiyle geçirmiş olduğumuz zorlu, stresli zamanlardan sonra yüz yüze yapacağımız ikinci Ulusal HPB Kongresi'nin rahat ve konforlu bir ortamda yapılması, bilimsel güzel bir programla birlikte sosyal programında detaylı bir şekilde organize edilmesini zorunlu kılmıştır. Böylece verimli ve keyifli bir kongre olacağını düşünmekteyiz.

Hepinizi bu organizasyonda görmekten mutluluk ve heyecan duyacağımızı belirtmek isteriz.

Kongremizde görüşmek üzere
Saygılarımızla,

Prof. Dr. Mustafa Kerem
Türk HPB Derneği Başkanı

Prof. Dr.Bülent Aydınlı
16. Türk HPB Cerrahisi Kongre Başkanı

DAVET

Değerli meslektaşlarımız,

Türk Hepato Pankreato Bilier Cerrahi Derneği tarafından düzenlenen "16. Türk HPB Cerrahi Kongresi ve **7. HPB Cerrahi Hemşireliği Kongresi**"nin **9-11 Kasım 2023** tarihleri arasında Antalya Royal Seginus Otel ve Kongre Merkezinde düzenleneceğinden duyduğumuz memnuniyeti sizlerle paylaşmak isteriz.

"**Ekip bilinci ile karaciğer, safra yolları ve pankreas hastalıklarının bakım kalitesini arttırma**" sloganı ile çıktığımız yolda, alanda meydana gelen değişimleri, gelişmeleri değerli meslektaşlarımızla konuşma, tartışma ve deneyimlerimizi paylaşmaya olanak sağlayan bir program hazırlamak için çaba sarf edeceğimiz konusunda kuşkunuz olmasın. Bu amaçla, alanında söz sahibi hocalarımız, katılımcılarımız ve genç meslektaşlarımızın önerilerini çok değerli buluyor, sizlerden gelecek her türlü görüş ve öneriyi de dikkate alarak, başarılı bir kongre süreci geçirmeyi planlıyoruz.

Hepinizin yoğun çalıştığının bilinci ile programınıza 9-12 Kasım 2023 tarihlerini not düşmenizi dileyerek edindiğimiz bilgi ve deneyimlerimizi paylaşmak için ülkemizin dört bir yanındaki meslektaşlarımızı aramızda görmeyi bekliyoruz.

Antalya'da yapılacak olan kongremizde buluşmak üzere sizleri kongremize davet etmenin gurur ve mutluluğunu yaşıyor, mesleğimize verdiğiniz değer ve katkılardan dolayı teşekkür ediyor, hep birlikte verimli, keyifli bir kongre geçirmemiz dileği ile 7. HPB Cerrahi Hemşireliği Kongresi Düzenleme Kurulu adına sevgi ve saygılarımızı sunuyoruz.

Prof. Dr. Fatma CEBECİ
Kongre Düzenleme Kurulu Adına
7. HPB Cerrahi Hemşireliği Kongresi Başkanı

KOMİTE VE KURULLAR

Türk Hepato Pankreato Bilier Cerrahi Derneği Yönetim Kurulu

Başkan
Mustafa Kerem

Başkan Yardımcısı
Cüneyt Kayaalp

Genel Sekreter
Kemal Dolay

Muhasip
Muharrem Battal

Üyeler
Gürkan Öztürk
Feza Ekiz
Ahmet Bülent Doğrul

16. Türk HPB Cerrahi Kongresi

Kongre Başkanı
Bülent Aydınlı

Kongre Genel Sekreterleri
Alper Uğuz
Tufan Egeli

7. HPB Cerrahi Hemşireliği Kongresi

Kongre Başkanı
Fatma Cebeci

Kongre Genel Sekreteri
Nilgün Aksoy

SEÇİLMİŞ SÖZEL BİLDİRİLER

CSS-01

Laparoscopic versus open right and extended right hemi hepatectomy after portal vein embolization for colorectal liver metastasis: an international multicenter propensity score matched study

Emre Bozkurt[1], Jasper P. Sijberden[2], Alessandro Ferrero[3], Luca A. Aldrighetti[4], Santi Lopez Ben[5], John N. Primrose[6], Marc G. Besselink[7], Fernando Rotellar[8], Umberto Cillo[9], Bjørn Edwin[10], Mathieu D'hondt[11], Mohammad Abu Hilal[12]

[1]Department of Surgery, Hepatopancreatobiliary Surgery division, Koç University Hospital, Istanbul, Turkey.

[2]Department of Surgery, Poliambulanza Foundation Hospital, Brescia, Italy.

[3]Department of General and Oncological Surgery, Umberto I Mauriziano Hospital, Largo Turati 62, 10128, Turin, Italy.

[4]Hepatobiliary Surgery Division, IRCCS San Raffaele Hospital, Milan, Italy.

[5]Servei de Cirurgia General i Digestiva, Hospital Universitari Doctor Josep Trueta de Girona, Girona, Catalonia, Spain.

[6]Department of Surgery, University Hospital Southampton NHS Foundation Trust, Southampton, United Kingdom.

[7]Amsterdam UMC, location University of Amsterdam, Department of Surgery, Amsterdam, the Netherlands.

[8]HPB and Liver Transplantation Unit, Department of Surgery, University Clinic, Universidad de Navarra; Institute of Health Research of Navarra (IdisNA), Pamplona, Spain.

[9]Department of Surgical, Oncological and Gastroenterological Sciences, General Surgery 2 Hepato-pancreato-biliary Surgery and Liver Transplantation, Padua University Hospital, Padua, Italy.

[10]The Intervention Centre and Department of HPB surgery, Oslo University Hospital and Institute of Medicine, University of Oslo, Oslo, Norway.

[11]Department of Digestive and Hepatobiliary/Pancreatic Surgery, Groeninge Hospital, Kortrijk, Belgium.

[12]Department of Digestive, Oncologic and Metabolic Surgery, Institut Mutualiste Montsouris, Université Paris Descartes, Paris 75014, France.

OBJECTIVE: With growing experience, laparoscopic liver surgery is increasingly adopted for more challenging procedures.

Summary Background Data:This retrospective cohort study aimed to assess the safety, feasibility, and oncological efficacy of laparoscopic right and extended right hemi hepatectomies (RH, ERH) for colorectal liver metastases (CRLM) after portal vein embolization (PVE). METHODS: In this international multicenter retrospective cohort study including data from patients undergoing RH and ERH for CRLM after PVE (2004-2020), the perioperative and oncological outcomes of patients allocated to the laparoscopic and open approach were compared after propensity score matching (PSM).

RESULTS: Overall, 338 patients (84 laparoscopic and 254 open procedures) were included. Following PSM (78 laparoscopic and 78 open procedures), the laparoscopic approach was associated with longer operative and Pringle times (330 vs 258.5 minutes, $p<0.001$ and 65 vs 30 minutes, $p=0.001$, respectively), but a shorter length of stay (7 vs 8 days, $p=0.011$). The laparoscopic and open approach were associated with R0 resection rate of 71.4% and 60% ($p=0.230$), median DFS of 13 months (95% CI 10 to 20) and 10 months (95% CI 7 to 26), and median OS of 27 (95% CI 22 to 35) and 27.1 months (95% CI 13 to 48) ($p=0.688$), respectively.

CONCLUSION: For patients with CRLM requiring a RH or ERH after PVE, the laparoscopic approach is associated with a slightly shorter length of stay, as compared to the open approach. However, laparoscopy is technically complex in this setting, as objectified by longer operative and Pringle times, and the advantages over the open approach are limited.

Keywords: colorectal liver metastasis, hepatectomy, laparoscopy, minimally invasive surgery, portal vein embolization

Study flowchart

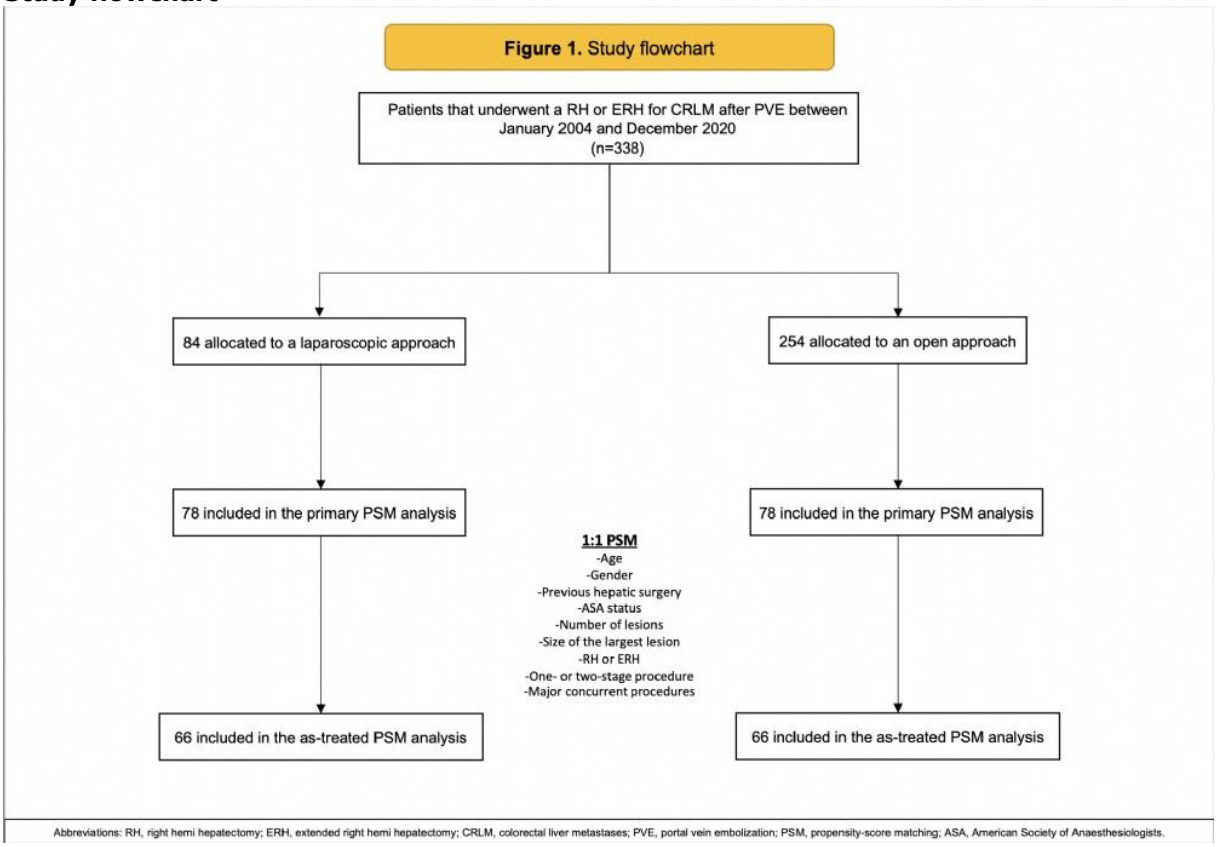

CSS-02

Ağır akut hepatit B enfeksiyonunda erken nükleos(t) id analogu tedavisi, karaciğer nakline gidişi önlemektedir

İlgin Özden[1], Erdem Kınacı[1], İlhan Ocak[2], Mustafa Çolak[2], Taner Abdullah[3], Funda Gümüş[3], Oğuzhan Aydın[1], Şule Poturoğlu[4]

[1]Başakşehir Çam&Sakura Şehir Hastanesi, Karaciğer Nakli &KaraciğerSafra Yolları-Pankreas Cerrahisi Birimi, İstanbul

[2]Başakşehir Çam&Sakura Şehir Hastanesi, Karaciğer Nakli Yoğun Bakım Birimi, İstanbul

[3]Başakşehir Çam&Sakura Şehir Hastanesi, Anesteziyoloji Kliniği, İstanbul

[4]Başakşehir Çam&Sakura Şehir Hastanesi, İç Hastalıkları (Gastroenteroloji), İstanbul

AMAÇ: Ağır akut hepatit B enfeksiyonunda erken nükleos(t) id analogu tedavisinin, karaciğer nakline gidişi önleyip önleyemediğini ortaya koymak.
HASTALAR ve YÖNTEMLER: Nisan 2021-Mayıs 2023 (dahil) arasında ağır akut HBV enfeksiyonu (sevk eden kurumda veya gelişte INR ≥ 1.5 veya INR ≥1.4 ve total bilirubin ≥ 20 mg/dL) sebebiyle tedavi edilen 24 hastanın kayıtları geriye dönük olarak incelenmiştir. Oniki hasta kadındı; medyan[sınırlar] yaş: 48[35-68]'di. İlacın bulunurluğuna göre, entekavir (0.5 mg/gün) (n: 16) veya tenofovir disoproksil fumarat (245 mg/gün) (n:8) kullanılmıştır.
BULGULAR: İki hastaya karaciğer nakli gerekmiş, birinde başarıyla gerçekleştirilmiştir (diğer hastaya uygun verici bulunamamıştır.) Yirmi dört hastanın yirmi ikisinde (% 92), akut karaciğer yetersizliğine gidiş önlenmiş ve bu hastalar, tedavi başlandıktan medyan (sınırlar) 12 (5- 24) gün sonra taburcu edilebilmiştir. İki antiviral ajanın etkinlikleri arasında bir fark yoktu. Anti-HBsAg antikoru 16 hastada (73 %) oluşmuştur; bir hasta taburcu olduktan sonra, HBsAg negatif hale gelmiş ancak daha sonra takip dışı kalmıştır. Beş hasta (% 23) hâlâ HBsAg pozitiftir ancak biri dışındakiler, tedaviye son 6 ayda başlamıştır. Bu dört hastadan biri, kendi isteği ile ilaç kullanmayı bırakmış, diğeri anti-HIV antikoru pozitif hale gelmiştir.
SONUÇLAR: Ağır akut HBV infeksiyonunun, entekavir veya tenofovir disoproksil fumarat ile erken evrede tedavisi, karaciğer nakli gereksinimini ve canlı verici adaylarına başvurulmasını önlemektedir.

Anahtar Kelimeler: Ağır hepatit, akut HBV enfeksiyonu,akut karaciğer yetersizliği, karaciğer nakli

CSS-03

Pankreas Adenokanserli Hastalarda Halp Skorunun Ve Lcr Değerinin Sağkalım Ve Nüksü Öngörmede Etkisi

Tufan Gümüş, Bekir Çetin, Veysel Umman, Alper Uğuz
Ege Üniversitesi Tıp Fakültesi, Genel Cerrahi Ana Bilim Dalı, İzmir

AMAÇ: Bu çalışmadaki amaç, pankreas adenokanserli hastalarda hemoglobin, albumin, lenfosit ve platelet skoru (HALP) ve lenfosit-C-reaktif protein oranı (LCR) gibi biyokimyasal belirteçlerin oranlarının sağkalım ve nüksü öngörüp öngöremeyeceğini araştırmaktır.

MATERYAL-METOD: Kliniğimizde Ocak 2017- Aralık 2021 tarihleri arasında 18 yaş üstü Pankreas adenokarsinom tanısı konmuş (n:87) hastalar çalışmaya dahil edilmiştir. Her iki gruba dahil edilen hastaların HALP ve LCR skorları hesaplanmış ve bu oranlardaki farklılıkların patolojik bulguları erken dönemde öngörüp öngöremeyeceğini analiz edilmiştir.

BULGULAR: Çalışmamıza dahil edilen 87 hastanın yaş ortalamaları 64,8±9,6 yıldı. Hastaların 59'u (%67,8) erkekti. Tüm hastaların ortalama sağkalım süreleri 15,6±10,6 ay (range, 1-45) ve hastalıksız sağkalım süreleri ortalama 13,5± 15,5 (range, 0-72) ay idi. Çalışmamızda hastaların HALP'ın kesme değeri 34,4 ve LCR için kesim değeri 0,61 olarak belirlendi. Çalışmamız sonucunda düşük HALP skoru bulunan hastaların genel sağkalım sürelerinin (13,4 ay) yüksek HALP skoruna sahip hastalardan anlamlı olarak daha kısa olduğu (17,7 ay) saptandı ($p<0,01$). Ayrıca düşük HALP skoru bulunan hastaların hastalıksız sağkalım sürelerinin (19,3 ay) yüksek HALP skoruna sahip hastalardan anlamlı olarak daha uzun olduğu (15,8 ay) saptandı ($p<0,01$). Çalışmada düşük LCR bulunan hastaların genel sağkalım sürelerinin(16,3 ay), yüksek LCR skoruna sahip hastalardan anlamlı olarak daha uzun olduğu (12,7 ay) saptandı ($p<0,01$). Bunun yanı sıra düşük LCR bulunan hastaların hastalıksız sağkalım sürelerinin (17,8 ay), yüksek LCR skoruna sahip hastalardan anlamlı olarak daha kısa (18,5 ay) olduğu gözlendi ($p<0,01$).

SONUÇ: Düşük HALP seviyeleri, pankreas adenokarsinom hastalarında hastalıksız sağkalım ve genel sağkalım için önemli bağımsız bir prognostik faktör olduğunu doğruladı.

Anahtar Kelimeler: Halp skoru, LCR değeri, Pankreas kanseri, Pankreas adenokanseri

CSS-04

PANKREAS KANSERİ VE ORGANOİDLER

Berna Yalınbalcı[1], Merve Uysal[1], Elvina Almuradova[3], Alper Uğuz[4], Fatma Seher Yıldırım[2], Ömer Vedat Ünalp[5], Mukaddes Gümüştekin[1], Esra Erdal[1], Ahmet Çoker[6]

[1]İzmir Biogenom Merkezi IBG

[2]Mikro patoloji Laboratuarı İzmir

[3]Medicana Int İzmir Hastanesi İzmir

[4]Ege Üniversitesi Tıp Fakültesi İzmir

[5]Karatay Üniversitesi Tıp Fakültesi Konya

[6]Ege Üniversitesi Tıp Fakültesi(E) İzmir

Kanser heterojenitesi, kemoterapötiklerin her hastada başarılı olmamasının en önemli nedenidir. Günümüzde önemli bir kişiselleştirilmiş tıp yaklaşımı, organoid teknolojisidir. En önemli özellikleri Hastanın tümör dokusundan elde edilen organoidlerin, orijinal tümör dokusunun tüm mutasyonlarını taşıyıp uzun süreli olarak kültüre alınabilmeleri, tek hücre analizlerinde aynı heterojen klonları içermeleri, transkriptomik ve histopatolojik düzeyde yüksek benzerlikler göstermeleridir. Projemizin kapsamında, Pankreas kanserli 7 hastanın onamları alındıktan sonra,rezeksiyon sonrası tümör dokusundan, mekanik parçalama sonrasında uygun enzimleri içeren ayrıştırma ortamında inkübe edilip tümör hücreleri elde edilmiştir. Bu hücreler matrigel içerisine gömülerek gerekli ortamda, 37oC inkübatörde en az 10 gün inkübe edilerek hasta kaynaklı organoid kültürünün oluşması sağlanmıştır. Yeterince çoğalan organoidler ile 96 kuyucuklu plakaya, kuyucuk başına 2500 hücre/5 ul matrigel düşecek şekilde ekilerek ilaç deneyleri kurulmuştur. Organoidler FOLFIRINOX, FOLFOX, Paclitaxel, Gemcitabine ve Cisplatin ilaçlarına 7 gün maruz bırakılmıştır. Cell Titer Glo canlılık analiz deneyi yapılarak ölçülen luminometrik değerler analiz edilerek canlılık grafikleri çizilmiştir. FOLFORINOX'da yanıt alınan en düşük doz kombinasyonu olan 1.875 uM 5-FU, 0.625 uM Oxaliplatin, 0.312 nM SN38'de 7 hastanın yalnızca 1'i ilaca dirençli iken 6 hastanın duyarlı olduğu görülmüştür. FOLFOX'da yanıt alınan en düşük doz kombinasyonu olan 5 uM 5FU, 0.2 uM Oxaliplatin'de 7 hastanın 2'si dirençli iken 5'inin duyarlıdır
Paclitaxel'de yanıt alınan en düşük doz olan 1 nM'da 7 hastanın yalnızca 1'i ilaca dirençli iken 6 hastanın duyarlı olduğu görülmüştür.
Gemcitabine'de yanıt alınan en düşük doz olan 25 nM'da 7 hastanın yalnızca 1'i ilaca dirençli iken 6 hastanın duyarlı olduğu görülmüştür.
Cisplatin'de anıt alınan en düşük doz olan 10 uM'da 7 hastanın 3'ü ilaca direnç gösterirken, 4'ünün duyarlı olduğu görülmüştür.
PDO kemoterapi duyarlılık profili ile hastanın tedaviye yanıtı karşılaştırıldığında, organoidlerin gerçek hasta yanıtına kıyasla %90'ın üzerinde bir doğrulukla ilaç yanıtını tahmin ettiği bulunmuştur. PDO'lar, hedeflenen ajan kemoterapötik yanıtı %100 duyarlık, %93 özgüllük, %88 pozitif, %100 negatif öngörü ile öngörmede başarılıdır.

Anahtar Kelimeler: Pankreas, Pankreas kanseri, organoid, kemoterapi

CSS-05

Hepatoselüler Kanser Nedeniyle Karaciğer Nakli Yapilan Hastalarin Tümör Dokularinda Kanser Kök Hücre Yüzey Belirteçlerinin Araştirilmasi Ve Bu Belirteçlerin Prognoza Etkisinin Değerlendirilmesi

Tufan Egeli[1], TARKAN ÜNEK[1], anil aysal[3], ILKAY TUGBA UNEK[2], cihan agalar[1], mücahit özbilgin[1], Ozgul Sagol[3], Alï DURUBEY ÇEVLİK[1], mesut akarsu[5], Nur Olgun[2], ibrahim astarcioglu[4], Aylin Bacakoğlu[1] ,Caner Bektaş[1], Yasemin Basbinar[2], Hülya Ellidokuz[2]

[1]Dokuz Eylül Ünversitesi Genel Cerrahi Anabilim Dalı

[2]Dokuz Eylül Ünversitesi Onkoloji Enstitüsü, Onkoloji ABD

[3]Dokuz Eylül Ünversitesi Patoloji Anabilim Dalı

[4]Memorial Bahçelievler Genel Cerrahi Bilim Dalı

[5]Dokuz Eylül Ünversitesi Gastroenteroloji Anabilim Dalı

AMAÇ: Hepatoselüler kanser(HSK) nedeniyle karaciğer nakli uygulanan hastalarda, HSK kök hücre yüzey belirteçleri ile hastalık rekürrensi ve sağkalım arasındaki ilişkinin araştırılması.

MATERYAL-METOD: Araştırmaya, kliniğimizde HSK nedeniyle karaciğer nakli uygulanan, 18 yaş üstü, güvenilir, optimal verileri elde edilebilen olgular dahil edildi. Hastalara ait veriler hasta dosyaları ve hastane elektronik veri sisteminden temin edildi. Hastalara ait hastalık rekürrensi, rekürrens süresi, hastalıksız sağkalım ve genel sağkalım gibi veriler toplandı ve kaydedildi. Çalışmaya alınan olguların expalnte karaciğerlerine ait HSK'li dokularına ait parafin bloklarında immünohistokimyasal inceleme yapılarak, HSK kök hücre belirteçleri olan;CD44, CD47, CD90, CD13 ve EpCAM varlığı değerlendirildi. Bu belirteçlerin varlığı ile hastalık nüksü ve mortalite arasındaki ilişki araştırıldı.

BULGULAR: Çalışmaya 54 (%81) erkek/12 (%18) kadın toplam 66 hasta alındı. Ortalama yaş 55,95±7,4 (37-68)'dü. Hastaların 35(%53.7)'ine canlı vericiden 31(%46.9)'ine kadavradan karaciğer nakli yapılmştı. Ortalama izlem süresi 107,46±65,82 (3,22-231,36) aydı. 14(%21) hastada HSK rekürrensi saptandı. Rekürrens ortanca süresi 25.17±21,48 (2,10-58,35) aydı. Hastalıksız sağkalım ortanca süresi, 145,81±11,92 ay, genel sağkalım ortanca süresi 145,81±11,58 aydı. CD13 ve CD 90 immünohistokimyasal boyanmaları optimal olmadığı için çalışma verilerine dahil edilmedi. CD 44; HSK rekürrens olmayan 52 hastanın, 20(%38)'sinde pozitifti. HSK rekürrens meydana gelen 14 hastanın, 11(%78)'inde ise CD44 pozitif olarak değerlendirildi. İki grup arasındaki fark istatistiksel olarka anlamlı bulundu(p=0.008). Ayrıca rekürrens meydana gelen ve CD44+ olgularda, rekürrens gelişmeyen CD44+ olgulara göre çok daha yoğun boyanma paterni saptandı. CD47 ve EpCAM pozitifliği ile rekürrens arasında anlamlı bir ilişki bulunmadı (p=0,27, p=0.24). Kaplan-Meier ile yapılan sağkalım analizinde, log-rank testine göre; CD44- olgularda hastalıksız sağkalım 160,2 ay iken, CD44+ olgularda 103.0 aydı. İki grup arasında hastalıksız sağkalım süreleri arasında istatistiksel olarak anlamlı fark vardı (p=0.043). Benzer şekilde CD44- olgularda genel sağkalım süresi 171.7 ay iken, CD44+ olgularda bu süre 107.8 aydı ve istatistiksel olarak anlamlı şekilde daha kısaydı (p=0.018). CD47 ve EpCAM ile hastalık rekürrensi, hastalıksız ve genel sağkalım süreleri bakımından anlamlı bir fark saptanmadı.

SONUÇ: Hepatoselüler kanser nedeniyle karaciğer nakli yapılan olgularda, tümör hücrelerinde kanser kök hücre yüzey belirteci CD44+ olması, tedavi sonrası rekürrens riskini arttırmakta, hastalıksız ve genel sağkalımı azaltmaktadır. Hepatoselüler kanser tedavisinde; kanser kök hücre yüzey belirteçlerinden CD44'e yönelik hedef tedaviler karaciğer nakli sonrası rekürrensi önleyebilir ve sağkalımı arttırabilir.

Anahtar Kelimeler: Hepatoselüler kanser, kanser kök hücre, immünohistokimya, hedef tedavi

vaka

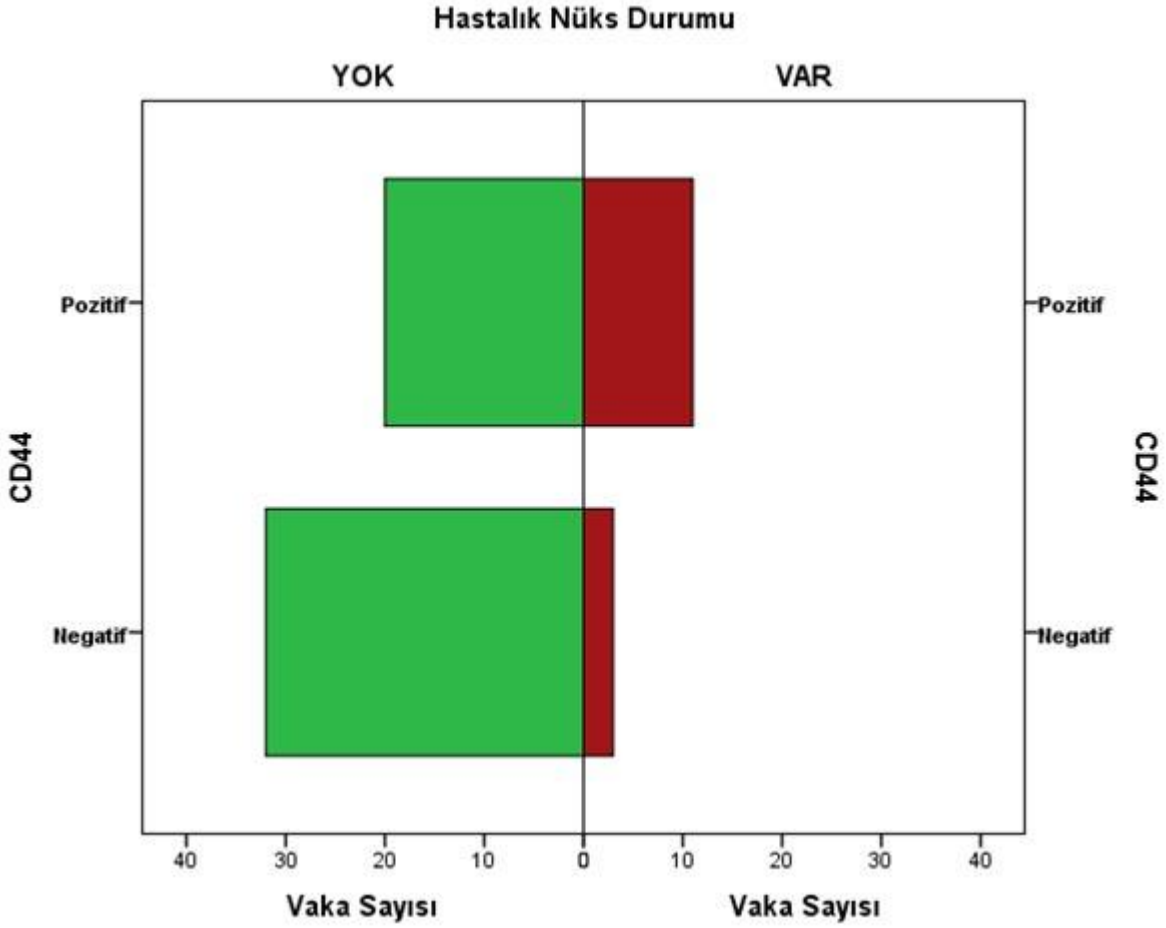

SÖZEL BİLDİRİLER

SS-01

Safra Kesesi Polipleri: Cerrahiye Yönlendiren Faktörler ve Sonuçların Analizi

Mustafa Kaan Gençalp, Eda Şahingöz, Osman Gökkaya, Yusuf Yılmaz, Hüseyin Fahri Martlı, Mehmet Keşkek
Ankara Bilkent Şehir Hastanesi, Genel Cerrahi Kliniği, Ankara

AMAÇ

Safra kesesi polipleri, genellikle cerrahi kliniklerinde saptanan ve hangi hastaların cerrahi için endike olduğunu belirlemek önemlidir. Bu çalışmada safra kesesi poliplerinde cerrahiye karar vermedeki faktörlerin değerlendirilmesi amaçlandı.

GEREÇ VE YÖNTEM

Bu çalışmada, Ekim 2019 ile Ocak 2023 tarihleri arasında AŞH başvuran ve safra kesesinde polip tespit edilen 2009 hasta retrospektif olarak incelendi. Hastaların demografik özellikleri ve laboratuvar sonuçları elektronik kayıtlarından alındı. İncelenen parametreler arasında hastaların yaşı, cinsiyeti,ameliyat öncesi polip sayısı, polip boyutları, beraberinde safra kesesi taşı veya çamuru varlığı, kolesterol düzeyleri, HbA1c (glikoz bağlayıcı hemoglobin) seviyeleri, trigliserid düzeyleri, patoloji sonuçları(polip boyutları, sayıları),semptomların varlığı, mortalite ve komplikasyonlarıdır.

BULGULAR

Çalışmaya dahil edilen 2009 hasta içerisinde 79 (%3.93) hastaya kolesistektomi yapıldı. Bu hastaların 46'sı kadın, 33'ü erkekti. Hastaların yaşı ortalama 47 (min:21-max:81) idi. Hastaların ameliyat öncesi polip boyutları ortalama 7mm (min:1mm – max:4 cm) di.Sırasıyla tekve multiple polip sayısı 51(%64,6) ve 28(35,4)idi.Poliplere 27 (%34)hastada taş veya çamurun eşlik ettiği görüldü.Patoloji sonuçları incelenirken, polip boyutlarına ve sayısına göre malignite riski değerlendirildi. Hastalar patoloji sonuçlarına göre kronik kolesistit(kolesterol polipleri)(%92,4),adenomiyom(%2,5),akut kolesistit(%1,3),gangrenözkolesistit(%1,3) ve displazi(%2,5) olarak 5 kategoriye ayrıldı. Patoloji sonucuna göre displazi görülen 2 hastanın >1 cm polipler olduğu görüldü.< 1 cm altı 67 hasta(%84,8), >1 cm 12(%15,2) hasta vardı.

SONUÇ

Literatürde safra kesesi polipleri için cerrahi müdahale oranı (%3.93) bildirilmiştir. Bu çalışmada, her ne kadar polip boyutunun cerrahiye karar vermede önemli olduğu vurgulansa da buna ek olarak semptomların varlığının da önemli olduğu sonucuna varıldı.

Anahtar Kelimeler: Safra taşı, polip, displazi

SS-02

Ksantogranülomatöz Kolesistit Tanılı Hastaların Değerlendirilmesi

Ulaş Aras, Ali Avanaz, Ümmü Ebiha Çelik, Halil Aydoğmuş, İsmail Demiryılmaz
Akdeniz Üniversitesi Tıp Fakültesi, Genel Cerrahi Ana Bilim Dalı, Antalya

AMAÇ: Ksantogranülomatöz kolesistit, safra kesesinin nadir görülen, inflamatuar bir hastalığıdır. Ksantogranülomatöz kolesistit, safra kesesi kanseri ile karışabilmektedir. Bu çalışmanın amacı patolojik olarak ksantogranülomatöz kolesistit tanısı almış hastaların preoperatif görüntülemelerini, uygulanan cerrahi yöntemi ve postoperatif gelişen komplikasyonlarını incelemektir. YÖNTEM: 2017-2022 yılları arasında, kliniğimizde patolojik olarak ksantogranülomatöz kolesistit tanısı konulmuş 18 yaşından büyük hastaların yaş, cinsiyet, şikayetleri, görüntüleme yöntemleri, yapılan cerrahiler, frozen incelemeleri ve komplikasyonları incelendi. Veriler SPSS programı kullanılarak analiz edildi. BULGULAR: Hastaların 27' si (%71) erkek 11' i (%29) kadındı. Hastaların yaşı 58 ±14,7 idi. Hastaların geliş şikayetlerini değerlendirdiğimizde 37 hastada (%97) sağ üst kadran ağrısı, 16 (%42) hastada bulantı-kusma ve 10 (%26) hastada ateş mevcuttu. Preoperatif görüntüleme yöntemlerine göre 11(%29) hastada malignite şüphesi mevcuttu. Bunlardan 6(%16) hastada ultrasonografi, 7(%18) hastada bilgisayarlı tomografi ve 4(%11) hastada manyetik rezonansa göre malignite şüphesi mevcuttu. Hastalardan 17' sine(45%) ERCP yapıldığı ve bunlardan 10'unda(%58) koledokolitiazis olduğu saptandı. Hastaların 22' sine(%58) laparoskopik, 16' sına(%42) açık kolesistektomi ile başlandı. Toplam 21(%55) hastaya elektif cerrahi yapıldığı saptandı. Laparoskopik başlanan vakaların 6'sında(%27) açık cerrahiye geçildiği saptandı. Elektif laparoskopik kolesistektomi yapılmış 5(%38) hastada, acil laparoskopik kolesistektomi yapılmış 1(%11) hastada açık cerrahiye geçildiği saptandı. Intraoperatif 6(%16) vakaya frozen çalışılarak malignite değerlendirmesi yapıldığı saptandı. Kolesistektomiye ek olarak 3 hastaya karaciğer rezeksiyonu, 3 hastaya koledokojejunostomi yapıldığı saptandı. Karaciğer rezeksiyonu yapılan 2 hastanın radyolojik görüntülemeleri yüksek olasılıklı malign olarak değerlendirilmiş ve 1 hastanın frozen sonucunda atipik hücreler görülmüştür. Toplam 10 hastada(%26) postoperatif komplikasyon olduğu saptandı. Clavien-Dindo sınıflamasına göre 2(%20) hastada grade 1, 2(%20) hastada grade 2, 3(%30) hastada grade 3a ve 3(%30) hastada grade 3b komplikasyon geliştiği saptandı. SONUÇ: Ksantogranülomatöz kolesistit, safra kesesi tümörü ile karışabilen inflamatuar bir safra kesesi hastalığı olup, laparoskopik rezeksiyonu zorlayıcı olabilmektedir. İntraoperatif frozen inceleme ile tümoral hastalıklardan ayırıcı tanısı yapılabilmektedir. Ek olarak seçilmiş vakalarda preoperatif görüntülemelerde cerrah ve radyolog iş birliğinin masif rezeksiyonların önüne geçilmesinde faydalı olabileceğini düşünmekteyiz.

Anahtar Kelimeler: kolesistektomi, ksantogranülomatöz kolesistit, safra kesesi tümörü

Klinik Özellikler

	n=38
cinsiyet	
kadın	11(%29)
erkek	27(%71)
yaş	58 ±14,7
şikayet	
karın ağrısı	37(%97)
bulantı-kusma	16(%42)
ateş	10(%26)

malignite şüphesi	11(%29)
usg	6(%16)
bt	7(%18)
mr	4(%11)

Cerrahi Prosedürler

Laparoskopik Kolesistektomi	22(%58)
Açık Kolesistektomi	16(%42)
Konversiyon Kolesistektomi	6(%27)
İntraoperatif Frozen	6(%16)
Karaciğer Rezeksiyonu	3(%8)
Koledokojejunostomi	3(%8)

SS-03

Akut taşlı kolesistit ile başvuran hastalarda acil operasyon gerekli mi?

Ömer Çağlıyan, Erkan Oymacı, Ahmet Can Yaşar, Muhammet Fatih Varol, Sedat Tan, Ahmet Mücteba Öztürk, Mehmet Yıldırım
İzmir Bozyaka Eğitim ve Araştırma Hastanesi, 2. Genel Cerrahi Kliniği

GİRİŞ-AMAÇ: Kolelitiazisin prevalansı yaşam boyu %10-15'dir. Akut taşlı kolesistit geçiren hastalarda tedavi cerrahidir, laparoskopik kolesistektomi altın standarttır. Fakat akut kolesisitli hastalarda akut atak halinde olası biliyer yaralanma, kanama gibi komplikasyonların olabileceği düşünülmekte ve akut batın ve septik şok harici durumlarda cerrahiden çekinilmektedir. Çalışmamızda ilk72 saat (acil) ve 72 saat sonrası (interval) opere olan hastaların verilerini karşılaştırarak, acil operasyonun gerekli olup olmadığını araştırmak istedik. *GEREÇ YÖNTEM:* 2020-2023 yılları arasında kliniğimize başvuran akut kolesistitli 107 olgu retrospektif olarak değerlendirildi. Acil opere edilen hastalar(Grup1) ve interval sonrası opere edilen hastaların(Grup2) klinik, laboratuvar, radyolojik ve operasyon sonuçları, konversiyon oranları, mortalite, morbidite ve hastanede yatış süreleri açısından karşılaştırıldı. *BULGULAR:* 107 hastanın 65(%60) si kadın 42(%40) i erkek idi. Grup1 36 (%33) hasta ilk 72 saat içinde, Grup2 71 (%67) hasta 72 saat sonrasında opere edildi. Cinsiyet, AST, ALT değerleri ve Murphy bulgusunun varlığı açısından gruplar arasında istatistiksel anlamlı farklılık saptandı ($p<0.05$). Grup1'de 1(%2,7) hastada hemoraji, 1(%2,7) hastada cilt altı infeksiyonu, 1(%2,7) hastada safra kaçağı, 1(%2,7) hastada safra yolu yaralanması gelişti. Grup 2 de 2(%2,9) hastada cilt altı infeksiyonu, 1(%1,5) hastada safra kaçağı gelişti. Grup1'de 1(%2,7) hasta septik şok nedeniyle exitus oldu. Grup2 hastalarda mortalite izlenmedi. Gruplar arasında hastanede kalış süresi, konversiyon oranları, morbidite ve mortalite açısından anlamlı farklılık izlenmedi ($p>0.05$). *TARTIŞMA ve SONUÇ:* Akut kolesistitli hastalarda laparoskopik kolesistektominin zor olacağı ve konversiyon oranlarının yüksek olabileceği hakkında genel bir kanı vardır. Bu nedenle akut kolesistitli olgularda perforasyon, septik şok, akut batın gibi tablo gelişmedi ise uygun interval süresi sonunda laparoskopik kolesistektomi tercih edilmektedir. Çalışmamızda akut kolesistitli acil ve interval olarak opere edilen hastalarda hastanede yatış süresi, konversiyon oranları, mortalite ve morbidite açısından anlamlı farklılık saptamadık. Bu nedenle akut kolesistitli ilk 72 saatte başvuran hastalarda cerrahinin güvenle uygulanabileceğini düşünmekteyiz.

Anahtar Kelimeler: akut kolesistit, laparoskopik kolesistektomi, acil kolesistektomi, postoperatif komplikasyonlar

SS-04

İntrahepatik Safra Yolu Taşlarında Laser Litotripsi Uygulaması

Salih Pekmezci[1], Sefa Ergün[1], Şenol Emre[2], Mehmet Velidedeoğlu[1]
[1]İstanbul Üniversitesi Cerrahpaşa- Cerrahpaşa Tıp Fakültesi Genel Cerrahi Ana Bilim Dalı
[2]İstanbul Üniversitesi Cerrahpaşa- Cerrahpaşa Tıp Fakültesi Çocuk Cerrahi Ana Bilim Dalı

Intrahepatik taş karaciğer sağ veya sol safra yollarında ayrı ayrı veya birlikte taş olmasıdır. Asya toplumlarında olduğu gibi enfeksiyonlara veya parazitik hastlalıklara bağlı primer olabileceği gibi; batı toplumlarındaki gibi sklerozan kolanjit, safra yolu kisti, tümörü veya cerrahi girişimlere bağlı oluşan safra yolu darlıklarına sekonder de gelişebilir.

Safra yolu taşları biliyer kolik ağrı, kolanjit veya tıkayıcı sarılık gibi bulgular ile hastane başvurusuna neden olmaktadır. Normal anatomiye sahip hastaların safra yolu taşlarında Endoskopik retrograd kolanjiopankreotografi (ERCP) yardımıyla sfinkterotomi, balon ve basket yardımı ile taş çıkarılması % 90 başarı ile yapılmakla beraber, proksimal veya intrahepatik yerleşimli taşlarda veya geçirilmiş cerrahiye bağlı (roux-n-y hepatikojejusotomi veya transplantasyon) ERCP'nin başarı oranları düşmektedir.

ERCP' nin başarısız olduğu durumlarda girişimsel radyolojide yapılan perkütan transhepatik taş çıkarmalar veya laser ile taş kırmalar hastaları hepatektomiye varan cerrahi müdahalelerden korumaktadır. Perkütan intrahepatik yolla safra drenajı, balon ile darlıklara dilatasyon veya biliyer stentleme yapılabilinmektedir. Fakat perkütan yöntemlerin başarısız olduğu selektif hastalarda multıdisipliner yaklaşımlar ile yeni çözüm arayışları aranmaktadır. Sunumuzda literatür eşliğinde intrahepatik safra yolu taşlarında laser kullanımının yerini ve tarafımızca intrahepatik taş nedenli biliyer endoskopi + laser litotripsi ve hepatikojejunostomi revizyonu yaptığımız koledok kisti nedenli operasyon öyküsü ve anastomoz darlığı olan 23 yaşında bir erkek hastayı ele aldık.

Anahtar Kelimeler: intrahepatik safra yolu taşı, laser litotripsi, başarısız ercp

SS-05

Safra Kesesi Adenomiyomatozisi Her Koşulda Ameliyat Edilmeli Mi?

Furkan Karahan[1], Burak Koyuncu[2], Örgün Güneş[2], Arif Atay[2], Osman Nuri Dilek[2]
[1]Erciş Şehit Rıdvan Çevik Devlet Hastanesi, Genel Cerrahi Kliniği, Van
[2]İKÇÜ Atatürk Eğitim Araştırma Hastanesi, Genel Cerrahi Kliniği, İzmir

GİRİŞ: Safra kesesi adenomyomatozisi (SA), safra kesesi duvarının iyi huylu epitel proliferasyonu ile karakterize bir hastalıktır. Başlangıçta malignite ilişkili olduğu düşünülürken, son çalışmalarda sıklıkla kolesistit ve kolesistolitiazis ile birliktelik gösteren bir antite olduğu öne sürülmüştür. SA'ya sekonder taşlar ve kronik kolesistit ise displazi ve kansere yol açabilir. SA'nın kesin tedavisi cerrahidir ancak kolesistektomi komplikasyonları göz önüne alındığında operasyon endikasyonlarının netleştirilmesi önemlidir. Çalışmanın amacı SA'nın takip ve cerrahi tedavisindeki deneyimlerimizi sunarak operasyon endikasyonlarına ışık tutmaktır.
YÖNTEM: Kliniğimizde 2018 – 2023 tarihleri arasında SA nedeniyle takip ettiğimiz hastalar çalışmaya dahil edildi. Demografik veriler, görüntüleme yöntemleri, eşlik eden patolojiler ve cerrahi tedavi yöntemleri kaydedildi. Çalışma retrospektif ve tek merkezlidir.
BULGULAR: Görüntüleme yöntemleri veya histopatolojik olarak tanı alan 155 hastanın yaş ortalaması 58 ± 12,4 idi. Kadın cinsiyet daha ağırlıktaydı (n:87/65). Ultrasonografi (USG) 102 (%70), bilgisayarlı tomografi (BT) 15 (%21) ve manyetik rezonans (MR) 48 (%52) hastada SA tanısı koydu. 69 hasta opere edildi ve bunların 52' si histopatolojik olarak adenomyomatozis tanısı aldı. Bunların 60 (%87)'sine laparoskopik kolesistektomi yapıldı. 78 hasta asemptomatik olup 57'si karın ağrısı, 16'sı dispepsi, 5'i sarılık ile başvurdu. Kolelithiazis ensık eşlik eden safra kesesi patolojisiydi. Bunu safra kesesi polipleri takip etti. Patolojik incelemede hastaların 34 (%65)'inde kronik kolesistit, 6 (%11)'inde metaplazi ve 1 (%2)'sinde malignite saptandı. Metaplazi ve malignite saptanan hastaların %75'inde taş veya polip vardı. Bunların %88'i klinik olarak semptomatikti.
SONUÇ: Mevcut bulgulara dayanarak SA'nın premalign bir lezyon olduğunu destekleyen net veri yoktur. USG ve MR tanıda BT'ye göre daha duyarlıdır. Semptomatik SA'nın tedavisinde kolesistektomi en önemli seçenektir. Taş veya polip ile SA beraberliğinde ise malignite riski nedeniyle cerrahi önerilmelidir.

Anahtar Kelimeler: Safra, adenomiyomatozis, malignite, cerrahi, tedavi

SS-06

Hepatolitiazis Olgularına Yaklaşım

Mahmut Said Değerli[1], Hamit Ahmet Kabuli[1], Alpen Yahya Gümüşoğlu[1], Hasan Yılmaz[2], Osman Köneş[1], Çağlayan Çakır[3], Gökhan Tolga Adaş[1]

[1]İstanbul Bakırköy Dr.Sadi Konuk Eğitim ve Araştırma Hastanesi, Genel Cerrahi Kliniği

[2]Kocaeli Üniversitesi, Gastroenteroloji Kliniği

[3]İstanbul Bakırköy Dr.Sadi Konuk Eğitim ve Araştırma Hastanesi, Girişimsel Radyoloji Kliniği

AMAÇ: Hepatolitiazis (HL), lokal ve sistemik komplikasyonları, tedavi yöntemlerinin yetersizliği ve tekrarlama riskinin yüksek olması nedeniyle sorun olmaya devam etmektedir. Endoskopik müdahalelerden küçük segment rezeksiyonuna ve sonuçta transplantasyona kadar çeşitli cerrahi seçenekler mevcuttur. Bu çalışmamızda HL tanısı alan hastalarda tedavi stratejilerimizi sunmayı amaçladık.

METOD: Kliniğimizde 2017-2023 yılları arasında HL tanısı alarak tedavi edilen hastalar retrospektif olarak tarandı. Hastaların demografik özellikleri, hastalığın nedenleri, komplikasyonları ve tedavi seçenekleri değerlendirildi.

BULGULAR: Çalışmaya 21 hasta dahil edildi. Hastaların yaş ortalaması 58,76 (32-78) idi. 13 hasta daha önce kolesistektomi geçirmişti. Hastalar incelendiğinde 3 hastada hepatikojejunostomi darlığına bağlı HL, 1 hastada distal koledokta darlığa bağlı HL geliştiği belirlendi. Bu hastalarda balon dilatasyon uygulandı. Taşlar balon dilatasyon ve lazer litotripsi yardımıyla duodenuma ilerletildi. Multipl ERCP hikayesi olan litotripsi ile endoskopik tedavi uygulanan 4 hastada sol lateral sektörektemi uygulandı. Distal koledokta darlığı olan 4 hastaya HJ uygulandı. Endoskopik tedavinin başarısız olduğu 3 hastada ise laparoskopik koledok eksplorasyonu yapılarak taş ekstrakte edildi. Lazer litotripsinin de endoskopide etkin kullanımıyla beraber 6 olguda endoskopik tedavi ile başarı sağlandı. Hastaların yatış süresi HL nedenli ameliyat edilen hastalarda ortalama 10,18 gün idi. Ameliyatsız tedavilerde yatış süresi 2 gündü. Ameliyat edilen 1 hastada grade-2 pankreatik fistül, 1 hastada anastomoz kaçağı (reoperasyon gerektiren) görüldü. 1 hasta postoperatif 10.günde kardiyak nedenlerle kaybedildi.

SONUÇ: Hepatolitiazis multimodal yaklaşımla tedavi edilmesi gereken ciddi bir durumdur. Rekürren piyojenik kolanjit ve anastomoz darlığı hepatolitiazis gelişimini kolaylaştırır. Hepatolitiazis tedavisinde cerrahi yaklaşımlardan önce minimal invaziv endoskopik işlemler, radyolojik girişimler ve litotripsi seçeneği hastalara sunulmalı, başarısız olunduğu takdirde cerrahi işlemler planlanmalıdır.

Anahtar Kelimeler: Hepatolitiazis, hepatikojejunostomi, lazer litotripsi

SS-07

Akut Kolesistit ile Başvuran Hastalarda; Perkütanöz Kolesistomi ve Acil Kolesistektominin, Konservatif Tedaviyle Karşılaştırılması

ömer kubat, onur metindoğan, Çağrı Büyükkasap
Gazi Üniversitesi Tıp Fakültesi, Genel Cerrahi Anabilimdalı, Ankara

GİRİŞ: Akut kolesistit karın ağrısı ile başvuruların %3-10'unu oluşturmaktaır ve kalkülöz kolesistit bu hastaların %90'ını teşkil etmektedir. Akut kalkülöz kolesistit, safra kesesi duktusunun obstrüksiyonuna sekonder gelişen distansiyon ve kese duvarında gelişen ödem ile karakterizedir. Günümüzde akut kalkülöz kolesistitin standart tedavisi laparoskopik kolesistektomidir. Ancak yaş, ek komorbidite, semptomların başlangıcı ile başvuru arasında geçen süre gibi faktörlerin de etkisiyle bazı hastalarda acil cerrahi tercih edilmemektedir. Yüksek morbidite ve mortalite riski taşıyan hasta grubunda, perkutanöz kolesistostomi 1980'lerden beri uygulanan alternatif bir yöntemdir. Çalışmamızda akut kolesistit ile başvuran hastalarda; konservatif tedavi, perkutanöz kolesistostomi ve acil kolesistektomi sonuçlarını paylaşmayı amaçladık.
Gereç-YÖNTEMLER: Temmuz 2018 ile Ocak 2023 arasında akut kolesistit nedeni ile hastanemize başvuran hastaların verileri retrospektif olarak incelendi. Tüm hastaların tanısı ve kolesistit ciddiyeti derecelendirmesi 2018 Tokyo kılavuzuna göre yapıldı. Hastaların başvuru sırasındaki; yaş, cinsiyet, Charlson komorbidite indeksi, ASA skoru, organ disfonksiyonu da not edildi. Konservatif olarak antibiyoterapi, perkütanöz kolesistostomi ve acil kolesistektomi ile tedavi edilen hastaların; tedavi başarısı, komplikasyonlar ve yatış süreleri; preoperatif özellikleri de analize dahil edilerek kıyaslandı.
BULGULAR: Merkezimize akut kolesistit ile başvuran 156 hasta çalışmaya dahil edildi. Akut pankreatit ve akut kolanjitin eşlik ettiği hastalar çalışmaya dahil edilmedi. Hastaların; 73 (%46.79) tanesi erkek, 83 (%53.21) tanesi kadındı. Konservatif tedavi, perkutanöz kolesistostomi, acil kolesistostomi uygulanan hastaların sayısı sırasıyla; 83 (%53.21), 16 (%10.26), 57 (%36.54) ve hastanede yatış süreleri; 6.63, 8.25, 5.37 gündü. Hastanede yatış süreleri arasında istatistiksel olarak anlamlı farklılık görülmedi(p:). İlk başvuruda konservatif tedavi uygulanan 13 (%15.66) ve perkutanöz kolesistostomi uygulanan 1 (%6.25) hastada semptomatik iyileşme sağlanamadı. Üç grup hastada da ilk 30 günde mortalite görülmedi.
SONUÇ: Perkütanöz kolesistostomi özellikle ileri yaş ve komorbiditenin yüksek olduğu hastalarda tercih edilebilr bir tedavi şekli olarak karşımıza çıkmaktadır. Cerrahi tedaviye uygun olan hastalarda ise acil kolesistektomi ile komplike olmuş kolesistit hastalarının kesin tedavisi güvenle sağlanabilmektedir.

Anahtar Kelimeler: Acil Kolesistektomi, Akut kalkülöz kolesistit, Perkutanöz kolesistostomi

Tablo-1

Frekans(%)	Konservatif tedavi 83 (%53.21)	Perkutanöz Kolesistostomi 16 (%10.26)	Acil Kolesistektomi 57 (%36.54)	p
yaş <60 ≥60	43 (%51,81) 40 (%48,19)	3 (%18,75) 13 (%81,25)	33 (%57,89) 24 (%42,11)	0,020
cinsiyet kadın erkek	48 (%57,83) 35 (%42,17)	7 (%43,75) 9 (%56,25)	28 (%49,12) 29 (%50,88)	0,471
CCI <6 ≥6	70 (%84,34) 13 (%15,66)	11 (%68,75) 5 (%31,25)	52 (%91,23) 5 (%8,77)	0,077

ASA 1-2 3-4	52 (%62,65) 31 (%37,35)	4 (%25) 12 (%75)	41 (%71,93) 16 (%28,07)	0,003
Severity Grade 1 Grade 2 Grade 3	29 (%34,94) 36 (%43,37) 18 (%21,69)	1 (%6,25) 9 (%56,25) 6 (%37,50)	24 (%42,10) 17 (%29,83) 16 (%28,07)	0,073
Yatış süresi (gün)	6.63 (2-44)	8.25 (4-17)	5.37(2-20)	

SS-08

Prophylactic Antibiotic in Elective Laparoscopic Cholecystectomies: Is it Mandatory?

Sherif Mohammed Elgarf
Tanta University

BACKGROUND: Prophylactic Antibiotics is an efficient tool in reduction of surgical infection. One of the most prevalent surgeries in laparoscopic field is laparoscopic cholecystectomy (LC). Still the role of prophylactic antimicrobial in elective LC with low risk patients is unclear.

Aim of Study: This research was undertaken to evaluate the efficacy of prophylactic antibiotics in reducing surgical site infection (SSI) in elective LC.

Patients and METHODS: During the period from November 2019 to November 2021, A randomized double-blind controlled trial was conducted in gastrointestinal and laparoscopic unit, Tanta University Hospital. Elective cholecystectomy for low risk patients with gall bladder stones were randomized into two groups. Group A patients received single dose of 1 gram of Ceftriaxone as a prophylactic antibiotic at induction of anesthesia while group P patients received a placebo of 10 ml isotonic sodium chloride. All patients were followed-up for 30 days.

RESULTS: No significant difference were found between both groups in the percentage of superficial site infection (A versus P: 4 (2.1%) versus 8 (4%) p=0.271). In both groups, no cases was presented with deep site infection as sub-phrenic collection or distant infection in form of urinary tract infection or pneumonia.

CONCLUSION: Based on our findings, no role was found for prophylactic antibiotic in reducing the rate of surgical site infection for low risk cases who underwent elective LC.

Keywords: Prophylactic,antibiotics,Surgical,site,infection.

SS-09

Karaciğerin iskemi reperfüzyon hasarında Piracetam'ın hücre koruyucu etkisi: Deneysel çalışma

Emre KARAKAYA[1], Murathan Erkent[1], Lara kavasoglu[1], Sedat Yıldırım[1], Eda Özturan Özer[2], Gonca Özgün[3], Tuğçe Şençelikel[4]

[1]Başkent Üniversitesi, Genel Cerrahi Ana Bilim Dalı, Ankara

[2]Başkent Üniversitesi, Biyokimya Ana Bilim Dalı, Ankara

[3]Başkent Üniversitesi, Patoloji Ana Bilim Dalı, Ankara

[4]Ankara Medipol Üniversitesi, Biyoistatistik Ana Bilim Dalı, Ankara

AMAÇ: İskemi reperfüzyon hasarı; majör karaciğer cerrahilerinde ve karaciğer transplantasyonunda ameliyat sonrası dönemde hepatik fonksiyon bozukluğuna ve safra yolu komplikasyonlarına neden olabilir. Reperfüzyon safhasında dokuda serbest oksijen radikallerinin üretimi ile karaciğer dokusunda hücresel düzeyde hasar meydana gelir.
Piracetam; hücre membranına etki ederek bilişsel fonksiyonlarda iyileşme sağlayan bir gama-amino bütirik asit (GABA) derivesidir. Piracetam, dokuda mikrosirkülasyonu ve hücre membran stabilitesini arttırarak, serbest oksijen radikal oluşumunu engelleyerek hücre hasarı onarımında önemli rol oynamaktadır.
Bu çalışmadaki amacımız karaciğer cerrahisi sırasında karaciğer dokusunda oluşacak iskemi reperfüzyon hasarında piracetamın hücre hasarını engelleyici rolünü değerlendirmektir.
YÖNTEM: Deneysel çalışmamızda her birinde 7 rat olacak şekilde toplamda 3 grupta 21 rat kullanıldı. Gruplara Kontrol grubu (CG), iskemi reperfüzyon grubu (İG), Piracetam grubu (PG) ismi verildi. CG' de laparotomi sonrası başka ek herhangi bir işlem uygulanmadan kan örnekleri ve karaciğerden doku örnekleri alındı. İG' de ise hepatik arter ve portal ven 45 dakika boyunca klemplenerek karaciğerde iskemi meydana getirildikten sonra klempler açılıp reperfüzyon sağlandı ve 60 dakika boyunca beklendi. Daha sonra kandan ve karaciğerden doku örnekleri alındı. PG de ise ameliyattan 60 dakika önce ratlara intraperitoneal olarak 200 mg/kg piracetam enjekte edilerek, 60. dakika sonunda İG grubu ile aynı işlemler uygulandı.
Ratlardan alınan kan ve doku örneklerinden biyokimyasal ve histopatolojik incelemeler yapıldı.
BULGULAR: Kan ve dokularda yapılan biyokimyasal ve histopatolojik değerlendirmeler sonucunda PG grubunda total bilurubin, direkt bilurubin, AST, ALT, ALP açısından anlamlı olarak daha düşük saptandı. Doku Caspase 3, malonaldehit düzeyleri PG grubunda anlamlı olarak daha düşük, indirgenmiş glutatyon düzeyi ise daha yüksek olarak saptandı. Patolojik incelemede ise nekroinflamatuar odak PG grubunda anlamlı olarak daha az tespit edilirken, diğer parametrelerde anlamlı farklılık saptanmadı.
SONUÇ: Karaciğer cerrahisi öncesinde intravenöz olarak uygulanan piracetam sayesinde karaciğerin iskemi reperfüzyon durumlarında göreceği hasar azaltılabilir. Böylece karaciğer fonksiyon bozukluğu ve safra yolu komplikasyonları azaltılabilir.

Anahtar Kelimeler: iskemi reperfüzyon hasarı, karaciğer, piracetam

SS-10

Elabela'nın Hepatik İskemi Reperfüzyon Hasarı Üzerindeki Olası Koruyucu Etkinliğinin Araştırılması

Ayşegül Bahar Özocak[1], Leyla Semiha Şen[2], Leman Arslan Arıtürk[3], Meral Yüksel[4], İrem Peker Eyüboğlu[5], Can Erzik[5], Nur Özkeçeci[6], Feriha Ercan[6], Ali Emre Atıcı[1], Berrak Yeğen[3]

[1]Marmara Üniversitesi Tıp Fakültesi, Genel Cerrahi Anabilim Dalı, İstanbul

[2]Marmara Üniversitesi Tıp Fakültesi, Fizyoloji Anabilim Dalı; Marmara Üniversitesi Pendik EAH Genel Cerrahi Anabilim Dalı, İstanbul

[3]Marmara Üniversitesi Tıp Fakültesi, Fizyoloji Anabilim Dalı

[4]Marmara Üniversitesi Sağlık Bilimleri Fakültesi, İstanbul

[5]Marmara Üniversitesi Tıp Fakültesi, Tıbbi Biyoloji Anabilim Dalı, İstanbul

[6]Marmara Üniversitesi Tıp Fakültesi, Histoloji Anabilim Dalı, İstanbul

AMAÇ: Elabela, deneysel iskemi-reperfüzyon (İ-R) hasarında böbrek ve miyokard üzerinde koruyucu etkili bir peptittir. Hepatik İ-R hasarı ile ilgili bir çalışma bulunmamaktadır. Biz de Elabela'nın iskemik karaciğer dokusu ile birlikte uzak organ (akciğer,böbrek) hasarları üzerindeki etkilerini araştırmayı amaçladık.
MATERYAL-METOD: Sprague-Dawley cinsi 74 rat erken (n=40, 45 dk iskemi-135 dk reperfüzyon) ve geç dönem (n=34, 45 dk iskemi-5 gün reperfüzyon) İ-R hasarını değerlendirmek üzere iki gruba ayrıldı. Her bir grup, kontrol, SF (H-İR), Elabela (ELA; 40 µg/kg) ve N-asetil sistein (NAC; 150 mg/kg) tedavi grubu olmak üzere 4 alt gruba ayrıldı. Enjeksiyon sonrası hepatik iskemi uygulandı, ardından reperfüzyon başlatıldı. Enjeksiyonlar 60. ve 120. dk'da tekrarlandı. Uzun süreli reperfüzyon grubunda tedavilere günde 2 kez,5 gün devam edildi. Ötenazi öncesi doppler-flowmetreyle hepatik kan akımı ölçüldü. İntrakardiak kan örneği, MDA, GSH, MPO aktiviteleri, SOR ölçümü için doku örnekleri alındı. Serumda interlökin IL-6 ve karaciğerde kaspaz-3 ve 8-OHdG ölçüldü. Mikroskopik hasar skoru doku örnekleri hematoksilen-eozin ile boyanarak incelendi.
BULGULAR: Erken dönemde H-İR grubunda karaciğer kan akımı azalırken, ELA ve NAC gruplarında kan akımı iyileşti. ELA ve NAC gruplarında histopatolojik bulgularda iyileşme izlendi. SF grubuna göre ELA ve NAC gruplarında karaciğer MDA düzeyleri azalırken GSH NAC grubunda yüksek bulundu. Karaciğer MPO aktivitesi ELA ve NAC gruplarında kontrol grubu seviyelerine geriledi. H-İR grubunun karaciğer, akciğer ve böbrek dokularında artmış SOR oluşumunu gösteren yüksek KL seviyeleri, ELA grubunda azaldı. Akciğer ve böbrek dokularında hasar skoru ELA grubunda iyileşme gösterdi. IL-6 H-İR grubuna göre ELA grubunda belirgin yüksekti. Erken dönemde karaciğer kaspaz-3 ve 8-OHdG düzeylerinde fark izlenmezken geç dönemde ELA ve NAC gruplarında artış saptandı.
SONUÇ: Elabela peptidinin erken dönemde karaciğer kan akımını artırarak hepatik mikrosirkülasyonu iyileştirdiği, SOR üretimini azalttığı, IL-6 üretimini artırdığı ve histopatolojik bulguları düzelttiği görüldü. Geç dönemde IL-6 ve apoptozis artışı ile karaciğer rejenerasyonunu desteklediği düşünüldü. Akciğer ve böbrek dokusunda SOR üretimini azaltıp uzak organ hasarına karşı koruyucu etkiler gösterdi.

Anahtar Kelimeler: elabela, iskemi-reperfüzyon, karaciğer, n-asetilsistein, rat

SS-11

Youtube' daki Türkçe içerikli endoskopik retrograd kolanjiopankreatografi başlıklı videoların analizi: Kimler paylaşıyor; bilgilendirme düzeyi nedir?

Melih Can Gül
Ankara Bilkent Şehir Hastanesi, Gastroenteroloji Cerrahisi Kliniği, Ankara

AMAÇ: Endoskopik retrograd kolanjiyopankreatografi (ERCP), standart endoskopik yöntemlere göre daha yüksek endoskopik tecrübe gerektiren ve komplikasyon riski taşıyan bir işlemdir. YouTube gibi internet medya platformları günümüzde hastalar ve yakınları tarafından tıbbi bilgi edinme kaynağı olarak başvurulan bir ortam haline gelmiştir. Bu nedenle çalışmamızda YouTube'daki Türkçe içerikli videolarının genel popülasyona ERCP hakkında uygun bilgi sağlayıp sağlamadığını ve bu bilgilerin kimler tarafından paylaşıldığını belirlemeyi amaçladık.
YÖNTEM: YouTube arama kısmına "endoskopik retrograd kolanjiyopankreatografi" ve "ERCP" terimleri yazılarak arama yapıldı. Arama sonrası görüntülenme düzeyi ve dil seçeneği Türkçe olarak filtre uygulanıp sıralanan ilk 50 videonun sonuçları toplandı ve kalite değerlendirmesi için ERCP Veri Kalitesi puanı (E-DQS) adı verilen bir puanlama sistemi kullanılarak toplam 32 video son analiz için uygun görüldü. E-DQS ve Küresel kalite ölçeği (KKÖ) verileri Google E-Tablolarda kayıt altına alındı.
BULGULAR: Videoların 18'i (%56,25) işlemi gerçekleştiren endoskopist tarafından; 8;i(%25) Hastane yönetimi hesapları tarafından; 6'sı (18.75) tıbbi içerikli web siteleri tarafından yüklendi. Kayıtlı videoların genel ortalama E-DQS puanı 20 üzerinden 9,8'di. Videoların çoğunluğu ERCP'nin safra yolları taşlarının tedavisinde altın standart olma özelliklerini tanımlıyordu. Videoların yalnızca %45'inde izleyicilere hastaların radyasyona maruz kalacağı bilgisi verildi ve yalnızca yedi videoda ERCP ile ilgili en az bir komplikasyondan bahsedilmekteydi. Analiz edilen videoların KKÖ puanı genel ortalaması 5 üzerinden 3,38 idi.
SONUÇ: YouTube'daki en çok izlenen Türkçe ERCP videolarının görüntü ve ses kalitesi yüksek olmasına rağmen hasta ve yakınları ile sağlık profesyonellerini işlemin olası komplikasyonları ile kullanım alanları hakkında bilgilendirilmesi açısından yetersiz olduğu kanaatindeyiz. Bu prosedürün benzersiz özellikleri göz önüne alındığında, konusunda uzman akademik kişilerin yüksek kaliteli videolar üretme ve tanıtma konusunda daha aktif olmaları gerektiğini düşünmekteyiz.

Anahtar Kelimeler: ercp, hasta bilgilendirme, safra yolları taşı, sosyal medya, youtube

SS-12

Preoperatif nütrisyonel durumun pankreas duktal adenokarsinomu için yapılan pankreatikoduodenektominin erken dönem cerrahi sonuçlarına etkisi

İsmail Tırnova, Murathan Erkent, Onur Hüseyin Aydın, Sedat Yıldırım, Mehmet Haberal
Başkent Üniversitesi Genel Cerrahi Anabilim Dalı

AMAÇ: Pankreas duktal adenokarsinomu (PDAK) tanısı alan hastalarının önemli bir kısmında cerrahi servisine başvuruları sırasında malnütrisyon saptanmaktadır. Biz bu çalışmamızda PDAK tanısı ile pankreatikoduodenektomi (PD) yani Whipple Prosedürü yapılan hastalarımızın nütrisyonel durumlarının, erken dönem cerrahi sonuçları üzerine olan etkilerini araştırmayı amaçladık.

YÖNTEM: KA23/156 numaralı Etik Kurul Onayı'nın alınmasını takiben Başkent Üniversitesi Ankara Hastanesi'nde 01.01.2017-31.12.2021 tarihleri arasında yapılan tüm pankreas rezeksiyonları retrospektif olarak incelendi. Çalışmaya patoloji raporu PDAK olan ve PD yapılmış olan hastalar çalışmaya dahil edilirken, total veya distal pankreatektomi yapılan, patoloji raporu adenokarsinom dışında raporlanan, eş zamanlı multivisseral rezeksiyon yapılan ve preooperatif dönemde bilinen kronik karaciğer patolojisi olan veya albümin replasmanı alan hastalar çalışma dışı bırakılmıştır. Hastaların nütrisyonel durumunun değerlendirilmesinde; albümin değeri 3,5 gr/dL altında olanlar ve/veya Vücut Kitle İndeksi (VKİ) 18,5 kg/m2 olan hastalar malnütre olarak sınıflanmış, bu kriterleri taşımayanların nütrisyonel durumu normal kabul edilmiş ve hastalar iki gruba ayrılmıştır. Erken dönem cerrahi sonuçlar olarak hastanede kalış süresi, Clavien-Dindo skoru, transfüzyon ihtiyacı ve pankreatikoduodenektomi spesifik komplikasyonlar olarak gecikmiş mide boşalması, postoperatif pankreatik fistül ve postoperatif pankreatik kanama incelenmiştir.

BULGULAR: Verilerine eksiksiz ulaşılan toplam 50 hasta çalışmaya dahil edildi. Malnütrisyon saptanan 23 hasta Grup-1'de, normal nütrisyonel durum saptanan 27 hasta Grup-2'de incelendi. Gruplar demografik olarak benzerdi. Pankreatikoduodenektomi spesifik komplikasyonlar benzerdi. Gruplar arasında onkolojik evreleme benzerdi. Genel komplikasyon oranları olarak Clavien-Dindo skorları, transfüzyon ihtiyacı Grup-1'de daha yüksekti. Hastanede kalış süreleri benzerdi. Komplikasyon görülen hastalarda yapılan multivaryans analizde preoperatif dönemde malnütrisyon saptanması, postoperatif komplikasyonlar açısından bağımsız risk faktörü olarak saptanmıştır.

SONUÇLAR: Preoperatif dönemde saptanmış olan malnütrisyon çalışmamızda postoperatif komplikasyonlar açısından bağımsız risk faktörü olarak saptanmıştır.

Anahtar Kelimeler: pankreas, kanser, nütrisyon, malnütrisyon

SS-13

Robotik Çağa Geçişte Cerrahi Deneyimin Önemi: Tıp Fakültesi Öğrencilerinin Robotik Cerrahi Simülasyon Becerilerinin İlk Değerlendirmesi

Gizem Yaşa[1], Emre Bozkurt[2], Samet Yığman[2], Gürkan Tellioğlu[2]
[1]Koç Üniversitesi Tıp Fakültesi, 4.sınıf Öğrencisi, İstanbul
[2]Koç Üniversitesi Tıp Fakültesi, Genel Cerrahi Ana Bilim Dalı, İstanbul

GİRİŞ:
Son yıllarda robotik cerrahi prosedürler klasik açık cerrahi ve laparoskopik yöntemlerin yerini hızla almaktadır. Genel cerrahi içinde ise özellikle hepatopankreatobilier cerrahi alanında yönelim, yapılandırılmış eğitim programlarının da artması ile açık cerrahi prosedürlerden direk robotik cerrahiye evrilmektedir. Robotik cerrahiye geçişte laparoskopik cerrahi deneyime ihtiyaç olması hatta açık cerrahide belli bir tecrübenin elde edilmiş olması gerekliliği ise halen güncel çalışmaların konusunu oluşturmaktadır.
Bu ön çalışmanın temel amacı hiç genel cerrahi tecrübesi olmayan 4.sınıf tıp fakültesi öğrencilerinin ilk defa tanıştıkları robotik cerrahi sistemle yapılan simülasyon puanlarının değerlendirilmesidir.

METOD:
Koç Üniversitesi Tıp Fakültesi 4.sınıf öğrencilerinden oluşan gruba DaVinci robotik simülasyon sistemi hakkında 10 dakikalık bir brifing verildikten sonra sırası ile 'sea spike' ve 'ring rollercoaster' egzersizleri her öğrenci 2'şer kez yapacak şekilde tekrarlatıldı. Birinci ve ikinci egzersiz için medyan puanlar ve bireysel olarak alınan puanlar değerlendirildi.

BULGULAR:
Çalışmaya toplam 16 kişilik 4.sınıf grubu dahil edildi. Öğrencilere önce 'sea spike' egzersizi yaptırıldı. Sea spike egzersizi için 16 öğrencinin ilk denemede medyan puan 46.5 iken, ikinci denemede ise 68 olarak hesaplandı. Birinci ve ikinci deneme arasında 16 öğrencinin 2'si ikinci denemede daha düşük puan aldı. 'Ring rollercoaster' için ise ilk denemede medyan puan 37.5 iken, ikinci denemede ise 47 olarak hesaplandı. 16 öğrencinin 5'i ikinci denemede daha düşük puan aldı.

SONUÇ: Robotik cerrahi sistemlerin önemli avantajlarından birisi sağladığı tekrarlanabilir simülasyon imkanıdır. Öğrencilerin robotik cerrahi sistem ile ilk defa karşılaşma durumları ve ikinci denemede aldıkları puanların ağırlıklı olarak 50 ve üzerinde oluşu, robotik cerrahinin öğrenme eğrisinin oldukça kısa olduğunu desteklemektedir. Bulgular cerrahi deneyimi olan kişilerden oluşan karşılaştırma grubunu içeren çalışmalar ile desteklenmelidir.

Anahtar Kelimeler: Minimal invazif cerrahi, Robotik Cerrahi, Simülasyon

SS-14

Pankreas Kanserinin Tanı, Tedavi ve Takibinde Glikasyon Son Ürünlerinin Rolü

Hamit Ahmet Kabuli[1], Alpen Yahya Gümüşoğlu[1], Gülçin Şahingöz Erdal[2], Nilgün Işıksaçan[3], Mahmut Said Değerli[1], Nilsu Damla Bingül[1], Deniz Güzey[1]

[1]İstanbul Bakırköy Dr.Sadi Konuk Eğitim ve Araştırma Hastanesi, Genel Cerrahi Kliniği

[2]İstanbul Bakırköy Dr.Sadi Konuk Eğitim ve Araştırma Hastanesi, Onkoloji Kliniği

[3]İstanbul Bakırköy Dr.Sadi Konuk Eğitim ve Araştırma Hastanesi, Biyokimya Kliniği

GİRİŞ: Gıdaların işlenmesi sonucu oluşan glioksal (GO) ve metilglioksal (MGO) gibi glikasyon ürünleri, glikatif strese neden olan ileri glikasyon son ürünlerinin (AGE) öncüleridir. Bu moleküllerin kanser hücrelerinin proliferasyonu, migrasyonu ve invazyonu üzerinde etkileri gösterilmiştir. Bu çalışmada pankreas kanseri ile AGE'nin ilişkisini araştırmayı amaçladık.
METOD: Çalışma prospektif vaka kontrol çalışması olarak tasarlandı. Pankreas kanseri tanısı konulup cerrahi rezeksiyona aday olan hastalar çalışma grubu(G1) olarak; sağlıklı, malignitesi, diyabet hikayesi olmayan gönüllüler ise kontrol grubu (G2) olarak çalışmaya dahil edildi. Her iki grupta da kullanılacak testlerle etkileşime girecek ilaç kullanan, kronik diyaresi, malabsorbsiyon sendromu, inflamatuvar hastalığı ya da aktif enfeksiyonu olanlar çalışma dışı bırakıldı Grup-1'deki hastalardan preoperatif dönemde ve postoperatif 48.saatte venöz kan örneklemesi yapılarak AGE düzeylerine bakıldı. Grup-2'deki hastalardan AGE bakılmak için tek tüp venöz kan alındı. Kan örneklerinde AGE analizi için yüksek performanslı sıvı kromatografisi (HPLC) yöntemi kullanıldı.
BULGULAR: Çalışmaya toplam n=38 hasta dahil edildi. G1'de n= 17, ortalama yaş 64, K/E= 6/11 ve G2'de n=21 hasta, ortalama yaş 52, K/E=13/8 olarak tespit edildi. İki grup arasında yaş, cinsiyet ve vücut kitle indeksi açısından istatistiksel olarak anlamlı bir fark izlenmedi. G2 ve G1 perioperatif GO ve MGO değerleri arasında istatistiksel olarak anlamlı fark saptandı (p= <0,001, p= <0,001). G1 de perioperatif ve postoperatif sırası ile GO1- GO2 ve MGO1- MGO2 değerleri arasında istatiksel olarak anlamlı fark saptandı. (p=0,001; p=0,003).
SONUÇ: AGE ürünleri pankreas kanserinin tanı ve takibinde faydalı bir parametre olarak kullanılabilir ancak gelecekte mevcut parametrelerin önemini daha net ortaya koyabilmek için daha geniş ve kapsamlı çalışmalara ihtiyaç duyulmaktadır.

Anahtar Kelimeler: Pankreas kanseri, glikasyon son ürünleri, glioksal, metilglioksal

SS-15

Çocuklarda ileri karaciğer-safra yolları-pankreas cerrahisinde Çam & Sakura multidisipliner iş birliği modelinin 3 yıllık sonuçları

İlgin Özden[1], Burcu Arı[2], Günsel Kutluk[3], Mustafa Çolak[4], Taner Abdullah[5], Nazlı Gülsüm Akyel[6], İlhan Nahit Mutlu[7], Ali Ayçiçek[8], Oğuzhan Aydın[1], Hande Yardımcı[9], Hasan Önal[10], Merih Çetinkaya[11], Nevra Dursun Kepkep[12], Ayşe Özkan Karagenç[8], İlhan Ocak[4], Melih Akın[2], Funda Gümüş Özcan[5], Banu Yılmaz Özgüven[12], Serhat Kaya[9], Özgür Bostancı[1], Özgür Kılıçkesmez[7], Özgür Kuzdan[2], Fatma Saraç[2]

[1]Başakşehir Çam & Sakura Şehir Hastanesi, Genel Cerrahi Kliniği (Karaciğer Nakli & Karaciğer-Safra Yolları-Pankreas Cerrahisi Birimi)

[2]Başakşehir Çam & Sakura Şehir Hastanesi, Çocuk Cerrahisi Kliniği

[3]Başakşehir Çam & Sakura Şehir Hastanesi, Çocuk Sağlığı ve Hastalıkları Kliniği (Gastroenteroloji)

[4]Başakşehir Çam & Sakura Şehir Hastanesi, Genel Cerrahi Kliniği (Karaciğer Nakli Yoğun Bakım Birimi)

[5]Başakşehir Çam & Sakura Şehir Hastanesi, Anesteziyoloji Kliniği

[6]Başakşehir Çam & Sakura Şehir Hastanesi, Radyoloji Kliniği (Çocuk Radyolojisi)

[7]Başakşehir Çam & Sakura Şehir Hastanesi, Radyoloji Kliniği (Girişimsel Radyoloji)

[8]Başakşehir Çam & Sakura Şehir Hastanesi, Çocuk Sağlığı ve Hastalıkları Kliniği (Hematoloji-Onkoloji)

[9]Başakşehir Çam & Sakura Şehir Hastanesi, Radyoloji Kliniği

[10]Başakşehir Çam & Sakura Şehir Hastanesi, Çocuk Sağlığı ve Hastalıkları Kliniği (Beslenme ve Metabolizma Hastalıkları)

[11]Başakşehir Çam & Sakura Şehir Hastanesi, Çocuk Sağlığı ve Hastalıkları Kliniği (Yenidoğan)

[12]Başakşehir Çam & Sakura Şehir Hastanesi, Patoloji Kliniği

AMAÇ: Yeni kurulan bir hastanede, çocuklarda ileri karaciğer-safra yolları-pankreas cerrahisi alanında 11 farklı birimin katıldığı iş birliğinin 3 yıllık sonuçlarını değerlendirmek.
HASTALAR ve YÖNTEMLER: Ekim 2020 ile Eylül 2023 arasında, başta anesteziyoloji, çocuk beslenme ve metabolizma hastalıkları, çocuk cerrahisi, çocuk gastroenterolojisi, çocuk hematoloji-onkolojisi, genel cerrahi (karaciğer nakli& karaciğer-safra yolları-pankreas cerrahisi birimi ve karaciğer nakli yoğun bakım ünitesi), patoloji, radyoloji (çocuk radyolojisi ve girişimsel radyoloji) ve yenidoğan kliniği olmak üzere, hastanenin bütün birimlerinin desteği ile tedavi edilen 304 hastadaki deneyim geriye dönük olarak değerlendirilmiştir.
BULGULAR: Yirmi üç hasta ağır akut hepatit tablosunda yatırılmıştır. Ondört hastada, akut karaciğer yetersizliği/akut dekompanse Wilson hastalığı sebebiyle acil karaciğer nakli endikasyonu doğmuştur. Bu 14 hastanın 10'u yoğun bakım tedavileri ile nakilsiz iyileştirilmiş, bir hasta uygun verici olmaması sebebiyle kaybedilmiştir. Üç hastaya acil karaciğer nakli (ölü vericiden 1, canlı vericiden 2) başarıyla uygulanmıştır. Ayrıca, PFIC tanılı bir hasta, elektif şartlarda canlı vericiden karaciğer nakliyle tedavi edilmiştir. Çoğunluğu kötü huylu tümör sebebiyle 19 hastaya hepatektomi yapılmıştır; mortalite olmamıştır; tekrar ameliyat veya başka girişim gerekmemiştir. Beş hasta künt batın travmasına bağlı karaciğer-safra yolu yaralanması sebebiyle tedavi edilmiştir; 4 hasta taburcu edilmiştir, karaciğer paketleme-anjiografik embolizasyon ve sonrasında acil karaciğer rezeksiyonu gereken bir hastanın tedavisi devam etmektedir. İatrojenik safra yolu yaralanması nedeniyle bir hastaya T-drenaj (tentelenme yaralanması) ve bir hasta Roux-Y hepatikojejunostomi yapılmıştır.
SONUÇLAR: Yeni kurulan bir hastanede, uygulanan işbirliği modeliyle, hayatı tehdit eden problemleri olan çocuklarda başarılı sonuçlar alınmıştır.

Anahtar Kelimeler: Multidisipliner işbirliği, hasta odaklı yaklaşım, çocuk, karaciğer-safra yolları-pankreas cerrahisi, çocuk karaciğer nakli, akut karaciğer yetersizliği

SS-16

Yeni Bir HPB Cerrahisi Merkezinde Küratif Amaçlı Karaciğer Ve Pankreas Rezeksyonu Perioperatif Dönem Sonuçlarımız

Benyamin Hamidi[1], Anar Aslanov[4], Mustafa Güner[2], Baki Türkoğlu[2], Doğuş Durmuş[3], Ali Abbas Yılmaz[1], Tolga Tezer[1], Ece Dumanlar Tan[1], Okan Akhan[1], Mehmet Fatih Can[5]

[1]Bayındır Söğütözü Hastanesi, Ankara

[2]Gülhane Eğitim Araştırma Hastanesi, Ankara

[3]Bodrum Acibadem Hastanesi, Muğla

[4]Silahlı Kuvvetlerin Baş klinik Hospitalı, Azerbaycan

[5]HPB Cerrahisi Özel Kliniği, Ankara

AMAÇ: Karaciğer - safra yolları - pankreas cerrahisi; multidisipliner yaklaşımın zorunlu olduğu, başarının ancak preoperatif - intraoperatif - postoperatif hasta yönetimi açısından yeterli olan merkezlerde sağlanabildiği bir alandır. Bu çalışmanın amacı, HPB cerrahisinin spesifik olarak gerçekleştirilmeye yeni başlanan bir merkezde küratif cerrahi işlemlerle ilgili sonuçların incelenmesidir.

YÖNTEM: Çalışma 1 Şubat 2022 - 30 Eylül 2023 tarihleri arasındaki 20 aylık sürede gerçekleştirilen ameliyatları kapsamaktadır. Bu dönemde aynı deneyimli HPB Cerrahı tarafından gerçekleştirilen ve HPB Cerrahisi deneyimi olan anestezi ve girişimsel radyoloji ekibinin perioperatif yönetime dahil olduğu ameliyatlara ait veriler incelenmiş, erken dönem morbidite ve mortalite oranları analiz edilmiştir.

BULGULAR: Toplam 143 Hepato-pankreato-biliyer cerrahi ameliyatı gerçekleştirilmiştir. Bunlar 37 Whipple prosedürü, 21 total pankreatektomi, 14 distal pankreatektomi, 1 hastada near-total pankreato-gastrik rezeksiyon, 41 major hepatektomi, minör karaciğer rezeksiyonu veya küratif amaçlı safra yolları rezeksiyonu, 2 hastada Puestow prosedürü, 8 hastada benign safra yolu darlıkları nedeniyle veya palyatif amaçlı hepatikojejunostomi ve gastroenterostomiler, bir hastada kanama nedeniyle duodenojejunostomi, bir hastada açık cerrahi ile karaciğer mikrodalga ablasyonu, nüks pankreas tümörü nedeniyle bir laparotomi ve IRE, 16 laparoskopik kolesistektomi ameliyatıdır. Laparoskopi veya laparotomi sırasında inoperable kabul edilen malignite hastaları çalışma dışı bırakılmıştır. Böylece hastalardan 114'üne (%81, 114/143) küratif amaçlı rezeksiyonel prosedürler uygulanmıştır. Rezeksiyonel prosedürlerde postoperatif dönemde Clavien-Dindo III ve üzeri komplikasyon oranı %18,4 (21/114) erken postoperatif dönem ve 60 günlük mortalite oranı %0.87 (1/114) olarak gerçekleşmiştir.

SONUÇ: Çalışmamızın sonuçları, HPB Cerrahisinin spesifik olarak yeni uygulanmaya başlandığı bir merkezde, multidisipliner yaklaşım ve doğru hasta yönetimi ile gelişmiş ülkeler standartlarında düşük morbidite ve mortalite oranları ile ameliyatlar gerçekleştirilebileceği ve perioperatif sonuçlar alınabileceği kanaatini oluşmuştur.

Anahtar Kelimeler: Karaciğer, Pankreas, Safra yolları

SS-17

Hepatopankreatobilier Cerrahi Sonrası Yoğun Bakım Ünitesi Takibinde Procalcitonin Yüksekliği Değerlendirilmesi

İlhan Ocak, MUSTAFA ÇOLAK
Başakşehir Çam ve Sakura Şehir Hastanesi, Karaciğer Nakli Yoğun Bakım Ünitesi, istanbul,Turkiye

Amaç: Hepatopankreatobilier cerrahi uygulanan hastalarda post-op izlemde procalcitonin (PCT) yüksekliği gelişebilmektedir.1,2 Çalışmamızda; üçüncü basamak yoğun bakım ünitemizde post-op dönemde izlenen ve serum PCT seviyesinde artış saptanan hastaların uygulanan sıvı tedavisiyle, serum PCT seviyesinin normal sınırlara gerileme zamanını saptamayı amaçladık. Gereç ve Yöntem: Başaksehir Çam ve Sakura Şehir Hastanesi Organ Nakil ve Hepatopankreatobilier Cerrahi Yoğun Bakım Ünitesi'nde 20 aylık süreçte; hepatektomi, majör hepatobilier rezeksiyon, whipple prosedürü, 97 hastanın kayıtları geriye dönük incelendi. Bakılan serum tetkiklerinde PCT seviyesi 0.05 ng/ml üzerindeki 97 (36 kadın, 61 erkek) hasta çalışmaya dahil edildi.Enfeksiyon belirteçleri olan hastalar analiz dışı bırakılarak, verilen extra sıvı miktarı (30cc/kg) hesaplandı. BULGULAR: Hastaların medyan (sınırlar) yaşı 50 (2-79) idi. Serum PCT seviyesi medyan 24 saatte (12-36) en yüksek seviyesine ulaşıldı. En yüksek PCT seviyesi medyan 1.9 (0.06-4.9) olarak saptandı. Procalcitonin seviyesinin normale dönüş süresi medyan 48 (36-96) saatti. Tartışma ve Sonuç: Akut faz reaktanı olan PCT, hepatopankreatobilier cerrahi geçiren hastalarda yüksek seyredebilmektedir. Karaciger cerrahisi geçiren hastalarda doku yaralanmasi ile oluşan bozulmanın, yeterli sıvı replasmanı uygulanarak, yeterli dolaşımla düzelebilmektedir. Bu hastalarda sıvı replasmanı en erken dönemde ve yeterli derecede olması gerekmektedir. Hastaya tıpkı sepsis/septik şokta olduğu gibi sıvı replasmanı uygulaması gerektiği kanaatine vardık. Anahtar Kelimeler: Karaciğer Cerrahisi, procalcitonin, Sıvı Yönetimi

Referanslar

1. Li YR, Meng XY, Zong RQ, Wu FX. Association Between Procalcitonin and Post-hepatectomy Liver Failure in Hepatocellular Carcinoma Patients. Front Pharmacol. 2021 Nov 18;12:791322. doi: 10.3389/fphar.2021.791322. PMID: 34867427; PMCID: PMC8637728.
2. Zeng JT, Wang Y, Wang Y, Luo ZH, Qing Z, Zhang Y, Zhang YL, Zhang JF, Li DW, Luo XZ. Elevated procalcitonin levels in the absence of infection in procalcitonin-secretin hepatocellular carcinoma: A case report. World J Clin Cases. 2022 Oct 16;10(29):10811-10816. doi: 10.12998/wjcc.v10.i29.10811. PMID: 36312465; PMCID: PMC9602206.

Anahtar Kelimeler: Karaciğer Cerrahisi, procalcitonin, Sıvı Yönetimi

SS-18

Gastrik Bypass ve Koledokoduodenostomi Yapılmış Hastada Koledok Taşı için Robotik Koledokoduodenostomi

Burak Güney[1], Murat Şendur[2], İsmail Tırnova[3], Koray Karabulut[1]
[1]Liv Hospital Vadistanbul Hastanesi, Genel Cerrahi Kliniği, İstanbul
[2]Central Hospital Hastanesi, Genel Cerrahi Kliniği, İstanbul
[3]Başkent Üniversitesi Tıp Fakültesi, Genel Cerrahi Ana Bilim Dalı, İstanbul

GİRİŞ: Endoskopik tedavinin sonuç vermediği veya anatomik ya da teknik olarak endoskopi olanağının bulunmadığı koledokolitiazisli semptomatik hastalarda ana safra kanalının cerrahi olarak araştırılması endikedir. Robot yardımlı ortak safra kanalı eksplorasyonuna ilişkin ilk yayınlanmış rapor 2003 yılına ait olup bildirilen vakalar gün geçtikçe artmaktadır. Robotik yaklaşımın safra kanalı eksplorasyonu cerrahisinde, özellikle kompleks durumlarda minimal invaziv yöntemler açısından iyi bir seçenek olabileceğini, kliniğimizde yönettiğimiz olguya ait ameliyat görüntüleri eşliğinde sunmak istedik.

OLGU: On yıl önce koledok taşı nedeniyle kolesistektomi ve koledokoduodenostomi yapıldığı ve morbid obezite nedeniyle de 3 yıl önce robotik Roux-en-Y gastrik bypass(RNYGB) uygulandığı bilinmekte olan 49 yaş kadın hastada karın ağrısı ve ateş nedeniyle yapılan tetkiklerde kolestaz enzim yüksekliği saptanmış. Tarafımızca değerlendirilen görüntülemede koledok proksimalinde taş ve intrahepatik ile ekstrahepatik safra yollarında dilatasyon izlendi. Geçirilmiş RNYGB nedeniyle endoskopik retrograd kolanjiografinin teknik olarak mümkün olmaması üzerine koledok eksplorasyonuna karar verildi. Robotik olarak koledok üzerinden makas yardımıyla 3 cm'lik vertikal insizyon yapıldı. Koledok içindeki taşlar temizlendi. Duodenum üzerinden 3 cm'lik yatay insizyon yapılarak 5/0 polidioksanon sütür materyali ile eski anastomoz proksimalinden yeni koledokoduodenostomi anastomozu yapıldı. Hasta postoperatif üçüncü günde kolestaz enzim değerlerinde belirgin düşüş gözlenerek sorunsuz taburcu edildi.

Anahtar Kelimeler: koledok eksplorasyonu, koledokoduodenostomi, robotik cerrahi

SS-19

Laparoskopik pankreatikoduodenektomi sonrası Laparoskopik Peng's Binding Pankreatikojejunostomi

gurbankhan muslumov, Gunay Aliyeva, Natig Zeynalov, Vuqar Behbudov, Zohra Azadova
M.A.Topchubashov'un adını taşıyan Bilimsel Cerrahi Merkezi, Bakü, Azerbaycan

AMAÇ: Postoperatif pankreatik fistül (POPF), pankreatikoduodenektomi (PD) sonrası en sık rastlanan komplikasyondur. Literatüre göre POPF görülme sıklığı %5-30 arasındadır. Mevcut pankreatikojejunostomi teknikleri pankreatikoduodenektomi sonrası POPF'u önlemek için yeterli değildir. Açık pankreatikojejunostomiden (PJ) daha zor olan laparoskopik PJ tekniği ile ilgili bugüne kadar sadece birkaç çalışma yapılmıştır. Alman Pankreas Kulübü'nün 2022 yılında Lübeck'te düzenlenen 41. Yıllık Toplantısında ilk laparoskopik Peng'in bağlayıcı PJ'sini gösterdik. Bu çalışmada önerilen tekniğe dayanan mevcut sonuçlarımızı karşılaştırmalı olarak sunacağız. YÖNTEMLER: Periampuller tümör (16 hasta) ve kronik atrofik pankreatit (4 hasta) nedeniyle Peng'in bağlayıcı PJ'si oluşturulmakla total laparoskopik PD uygulanan, genel olarak yumuşak pankreas ve küçük pankreatik kanalı (çap <3 mm) olan 20 hastanın sonuçlarıyla benzer özelliklere sahip, duct-to-mucosa tekniği ile PJ oluşturularak total laparoskopik PD yapılmış 22 hastanın sonuçları karşılaştırıldı. Gruplardaki hastalar ameliyat ve PJ oluşma süresi, POPF, ameliyat sonrası hastanede kalış süresi, ameliyat sonrası komplikasyon ve mortalite açısından değerlendirildi. BULGULAR: Laparoskopik PD operasyonu sonrası Peng'in bağlayıcı tekniği ile PJ oluşturulan 20 hastanın hiçbirinde pankreas fistülü ve mortalite gözlenmedi. Duct-to-mucosa tekniği uygulanan 2 (%9,1) hastada POPF (derece B) görüldü. Peng'in bağlayıcı PJ'sinin ortalama oluşma süresi duct-to-mucosa PJ'sinden daha kısaydı. Diğer faktörler açısından gruplar arasında anlamlı fark bulunmadı. SONUÇLAR: Laparoskopik pankreatikoduodenektomi sırasında pankreatikojejunostomi için Peng'in bağlayıcı anastomozu uygulanabilir ve daha hızlı bir tekniktir. Bu yöntem, yumuşak pankreas ve küçük pankreas kanalı olan hastalarda pankreatikoduodenektomi sonrası POPF'u önlemenin iyi bir yolu olabilir.

Anahtar Kelimeler: laparoskopik pankreatikoduodenektomi, pankreatikojejunostomi, pankreatik fistül, Peng'in bağlanma tekniği

SS-20

Safra Yoluna Rüptüre Karaciğer Hidatik Kistlerinin Endoskopik Kesin Tedavisi

Alpen Yahya Gümüşoğlu[1], Hamit Ahmet Kabuli[1], Mahmut Said Değerli[1], Osman Köneş[1], Burak Atar[1], Ali Kocataş[2], Kemal Dolay[3]

[1]İstanbul Bakırköy Dr.Sadi Konuk Eğitim ve Araştırma Hastanesi

[2]İstanbul Kanuni Sultan Süleyman Eğitim ve Araştırma Hastanesi

[3]Özel Klinik

GİRİŞ:Karaciğer hidatik kistlerinin(KHK) en sık ve en ciddi komplikasyonlarından birisi intrabiliyer rüptürdür(IBR).Major intrabiliyer rüptür(MIBR) durumunda morbidite ve mortalite yüksek olup geneleksel yaklaşım doğrudan cerrahi veya ERCP sonrası cerrahidir.Çoğu MIBR olgusunda, cerrahi gerekmeden ERCP ile kesin tedaviler bildirilmesine rağmen teknik zorluk ve tecrübe gerektirdiğinden endoskopik tedavi yaygınlaşmamıştır.Bu çalışmada MIBR'li KHK hastalarımıza uyguladığımız endoskopik tedavi yaklaşımlarımızı sunduk.
METOD: 2004-2022 yılları arasında MIBR tanısı ile ERCP uygulanan 38 hasta çalışmaya dahil edildi.Hastaların tümünde ERCP ile sfinkterotomi yapılarak balon ve basket kateterle ana safra yollarındaki ve kist kavitesindeki hidatik içerik duodenuma boşaltıldı.Kistik kavite ve safra yolu serum fizyolojik(SF) ile yıkandı.2010 yılına kadar tüm hastalarda kist kavitesine nazobiliyer drenaj kateteri(NBK) yerleştirildi ve günlük SF ile yıkandı.Kavitenin küçüldüğü görüldükten sonra NBK birinci haftada çıkartıldı.2010 yılından sonraki endoskopi ekibimiz tarafından NBK yerine 10F plastik biliyer stentleme uygulandı.Hastaların demografik verileri,kist boyutları ve özellikleri,yatış süresi,komplikasyonlar,tedavi başarısı ve takip süresi analiz edildi.
BULGULAR: Çalışmaya dahil edilen 38 hastanın 12'si kadın,26'sı erkekti.Ortalama yaş 46,5'ti.Hastaların 26'sında kist sağ lobta;5 hastada sol lobta,7 hastada ise santraldeydi.Hastaların tamamında WHO-tip-3B kist hidatik mevcuttu.Ortalama kist çapı 7,9 cm idi.Hastaların 15'ine NBK yerleştirilirken 23 hastada plastik biliyer stentleme yapıldı.NBK uygulanan 15 hastanın 1'i tedaviye devam edemedi,1'inde ise daha önce MIBR tanısıyla yapılan açık cerrahi sfinkteroplastiye bağlı distal koledok uzun segment darlık nedeniyle cerrahi uygulandı.ERCP ile stentleme yapılan 23 hastanın 6'sında kist enfekte oldu ve perkütan drenaj kateteri yerleştirilerek hastalar tedavi edildi.Stentleme yapılan hastalardan 31'inde ortalama 47 gün sonra ikinci bir ERCP yapılarak stent çıkartıldı,7 hastada ise safra yollarında halen hidatik artık saptanarak tekrar stenleme yapıldı.Hastaların ortalama yatış süresi 16,13 gün idi.2 hastada ERCP'ye bağlı pankreatit gelişti,mortalite gözlenmedi.Ortalama takip süresi 23 aydı(En uzun 14 yıl).Uzun süreli takipte sadece 1 hastada nüks görüldü.
SONUÇ: MIBR'li karaciğer hidatik kist hastalarının kesin tedavisinde endoskopik yaklaşım etkili ve güvenilir bir yöntem olup teknik donanım ve endoskopik tecrübenin yeterli olduğu kliniklerde birinci basamak tedavi olarak düşünülmelidir.

Anahtar Kelimeler: Karaciğer hidatik kisti, intrabiliyer rüptür, ERCP, nazobiliyer drenaj kateteri, plastik biliyer stentleme

SS-21

Çoklu Kolorektal Kanser Karaciğer Metastazların Tedavisinde Multidisipliner Yaklaşımın Güvenilirliği

Samet Yığman[1], Emre Bozkurt[1], Barbaros Erhan Çil[2], Gürkan Tellioğlu[1], Orhan Bilge[3]
[1]Koç Üniversitesi Hastanesi, Genel Cerrahi Ana Bilim Dalı, İstanbul
[2]Koç Üniversitesi Hastanesi, Radyoloji Ana Bilim Dalı, İstanbul
[3]Amerikan Hastanesi, Genel Cerrahi Ana Bilim Dalı, İstanbul

AMAÇ
Kolorektal kanser metastazları (KRKM) en sık karaciğerde görülmekte olup bu metastazların insidansı %25-50 aralığında bildirilmektedir. KRKM, karaciğerde %80' e varan oranda çoklu metastaz ile karşımıza çıkabilmektedir. Çoklu karaciğer metastazı (ÇKM) olan hastalarda sadece cerrahi uygulanması her zaman mümkün olmamaktadır. Bu yüzden multidisipliner yaklaşım ile lokal ve cerrahi tedavilerin kombine edilerek uygulanması tedavi yaklaşımının temelini oluşturmaktadır. Bu çalışmada 10'dan fazla sayıda metastazı olan hastalarda multidisipliner yaklaşımın güvenilirliğinin ortaya konulması amaçlanmıştır.
YÖNTEM
2015-2022 yılları arasında 10'dan fazla sayıda KRKM nedeniyle opere edilen 13 hasta incelendi ve veriler retrospektif olarak analiz edildi. Metastazlara girişimsel radyoloji bölümü ile değerlendirilerek ve cerrahi rezeksiyon ve ablasyon tedavisi planlandı. Periferik lezyonlara rezeksiyon ve rezeksiyona uygun olmayan lezyonlara ise intraoperatif ultrasonografi klavuzluğunda minimum 5 mm sağlam parankimi içerecek şekilde mikrodalga ablasyon uygulandı. Hastaların postoperatif erken dönem sonuçları ve mortalite-morbite durumları incelendi.
BULGULAR
Çalışmaya dahil edilen 13 hasta grubunda kadın/erkek oranı 2/11 olup ortalama yaş ve medyan takip süresi sırasıyla 56,1 yıl ve 10 ay (2-27 ay) idi. Medyan metastatik lezyon sayısı 17 (10-25); lezyon boyutu ise 21 (5-80) mm idi. Her hasta için ablasyon ve metastazektomi uygulanan lezyonların medyan sayısı ise sırasıyla 12 (2-19) ve 7 (1-11) idi. 2 hasta nüks, 3 hasta metakron ve 7 hasta senkron KRKM nedeniyle opere edildi. 1 hastaya ise "liver first" yaklaşımı uygulandı. Postoperatif karaciğer yetmezliği veya erken dönem mortalite görülmedi. İşlem sonrasında 1 hastada plevral efüzyon, 2 hastada ablasyon sahasında apse oluşumu ve 1 hastada safra kaçağı görüldü. Plevral efüzyon ve karaciğer apsesi gelişen hastalar perkütan drenaj katateri ile tedavi edildi. Safra kaçağı olan hasta ise düşük debi nedeniyle takip edildi ve kendiliğinden kapandı.
SONUÇ
10'dan fazla sayıda ÇKM olan hasta grubu multidisipliner yaklaşımla kabul edilebilir sonuçlar ile güvenli bir şekilde yönetilebilmektedir. Ancak bu hasta grubunda ablasyon ve cerrahi tedavinin uzun dönem sonuçlara etkisinin gelecekteki araştırma konusu olması gerektiğini düşünmekteyiz.

Anahtar Kelimeler: Ablasyon, Karaciğer, Kolorektal kanser, Metastaz

hasta ve genel bilgiler

Hasta Sayısı, n	13
Yaş	56 (37-73)

Cinsiyet, (K/E)	2/11
Metastatik lezyon sayısı, n, medyan	17 (10-25)
Metastatik lezyon boyutları, mm, medyan	21 (5-80)
Ablasyon sayısı, medyan	12 (2-19)
Metastazektomi sayısı, medyan	7 (1-11)
Vaka dağılımı, n Nüks karaciğer metastazı Metakron tümörler Senkron tümörler "Liver first" yaklaşım	 2 3 7 1
Postoperatif komplikasyonlar, n Plevral efüzyon Karaciğer apsesi Safra kaçağı	 1 2 1

tüm veriler

SS-22

Kolorektal Kanser Karaciğer Metastazlarında Kombine Prosedürlerin Güvenilirliği

Samet Yığman[1], Barbaros Erhan Çil[2], Emre Bozkurt[1], Afak Durur Karakaya[2], Gürkan Tellioğlu[1], Orhan Bilge[1]

[1]Koç Üniversitesi Hastanesi, Genel Cerrahi Ana Bilim Dalı, İstanbul

[2]Koç Üniversitesi Hastanesi, Radyoloji Ana Bilim Dalı, İstanbul

AMAÇ
Kolorektal kanser hastalığında tanı ya da tedavi sürecinde %25-50 oranında karaciğerde metastaz gelişmekte olup metastatik hastalığın tedavisi sağ kalımda ana belirleyici olmaktadır. Bu nedenle cerrahi, lokal tedaviler ve her ikisinin aynı anda uygulandığı kombine prosedürler giderek artan oranda kullanılmaktadır. Çalışmamızda metastaz sayısından bağımsız olarak uygulanan tedavi prosedürlerinin postoperatif komplikasyon, nüks ve sağ kalım etkinliğini ortaya konulması amaçlanmıştır.

YÖNTEM
2015-2022 yılları arasında kolorektal kanser metastazı nedeniyle opere edilen 106 hastanın demografik, pre-postoperatif verileri retrospektif olarak analiz edildi. Metastatik lezyonlar preoperatif ve peroperatif olarak girişimsel radyoloji birimi ile değerlendirildi ve hastalıksız karaciğer parankimini maksimum seviyede koruyacak şekilde uygun olan lezyonların yerleşim yeri ve boyutuna göre metatazektomi/segmentektomi/lobektomi uygulandı. Rezeksiyona uygun olmayan lezyonlara ise mikrodalga ablasyon uygulandı. Hastaların postoperatif erken dönem sonuçları, takip süresi, nüks durumları ve nüks lezyonların yeni odakta ya da daha önce rezeksiyon/ablasyon uygulanan alanda olup olmadığı incelendi.

BULGULAR
Çalışmaya dahil edilen 106 hastada kadın-erkek oranı 27:69 olup ortalama yaş ve median takip süreleri sırasıyla 58,4 yıl ve 14 ay idi. 58 hasta senkron metastaz nedeniyle eş zamanlı opere edilmiş olup 48 hastanın takipleri sırasında metastaz gelişmesi üzerine sonradan cerrahi uygulandı. Median metastatik lezyon sayısı 4 (1-37) olup; rezeksiyon ve ablasyon yapılan median lezyon sayısı sırasıyla 2(0-21); 1 (0-19) idi. Takipler sırasında 35 hastada median 9. ayda nüks karaciğer metastatik lezyon görüldü. 29 hastada yeni gelişen metastatik lezyon görüldü. Diğer 6 hastanın 2'si izole metastazektomi sahasında olup 4 hastada mikst tipte nüks yerleşimleri görülmüştür. Sadece 1 hastada ablasyon sahasında nüks görülmüştür.
9 hastada postoperatif plevral efüzyon, 5 hastada metastazektomi lojunda apse, 5 hastada ablasyon lojunda apse, 1 yara evantrasyonu,3 yara enfeksiyonu ve 2 batın içi sıvı koleksiyon görülmesi nedeniyle drenaj işlemleri uygulanmıştır.

SONUÇ
Kolorektal kanserin multipl karaciğer metastazlarının tedavisinde rezeksiyon ile lokal ablatif tedavilerin kombinasyonu onkolojik sonuçlar açısından kabul edilebilir ve güvenlikle uygulanabilir.

Anahtar Kelimeler: Kolorektal Kanser, Metastaz, Mikrodalga Ablasyon, Rezeksiyon

Hasta ve metastatik lezyon verileri

Hasta sayısı	106
Kadın / Erkek	37 / 69
Yaş (median)	58,4 (25-98)
BMI (ortalama)	26,9 (18,1-39,3)

Primer tümör yerleşim yeri Çekum Çıkan kolon Hepatik fleksura Transvers kolon Splenik fleksura İnen kolon Sigmoid kolon Rektum	9 4 4 2 6 2 52 27
Karaciğer Metastatik Lezyon sayısı Median Toplam	4 (1-37) 609
Rezeksiyon yapılan lezyon sayısı Median Toplam	2 (0-21) 299
Ablasyon uygulanan lezyon sayısı Median Toplam	1 (0-19) 310
Toplam nüks sayısı Yeni gelişen metastatik lezyon İzole Metastazektomi alanından gelişen lezyon sayısı Mikst alanlardan gelişen lezyon sayısı	35 29 2 4

SS-23

Kolorektal kanserlerin bilobar karaciğer metastazlarında hepatik rezeksiyon ile mikrodalga ablasyonun kombine edilmesinin sağkalım ve lokal rekürrens üzerine etkisi

Dogukan Dogu[1], Hilmi Anıl Dinçer[1], Timuçin Erol[1], Devrim Akıncı[2], Türkmen Turan Çiftçi[2], Emre Ünal[2], Ahmet Bülent Doğrul[1]

[1]Hacettepe Üniversitesi, Genel Cerrahi Anabilim Dalı, Ankara

[2]Hacettepe Üniversitesi, Radyoloji Anabilim Dalı, Ankara

GİRİŞ-AMAÇ: Kolorektal kanserlerin bilobar karaciğer metastazlarında lezyonların dağılımı ve sayısına, karaciğerin fonksiyonel durumuna ve lezyonların yerleşimine göre lokal ablatif tedavi yöntemleri tercih edilebilmektedir. Çalışmanın amacı hepatik rezeksiyon ile intraoperatif mikrodalga ablasyonun (MWA) kombine edilmesinin genel sağkalım ve hastalıksız sağkalım üzerine etkisini araştırmaktır.

YÖNTEM: Hacettepe Üniversitesi Erişkin Hastanesi'nde 07.04.2014-12.01.2023 tarihleri arasında ameliyat edilen kolorektal kanser bilobar karaciğer metastazı olan 43 hastanın yaş, cinsiyet, yapılan cerrahi işlem, sağkalım süresi, hastalıksız sağkalım süresi, postoperatif komplikasyon ve hastanede kalış süresi verileri hastane bilgi işlem sisteminden geriye dönük olarak elde edildi. İstatistiksel inceleme için SPSS programı kullanıldı. Normal dağılım gösteren veriler ortalama ile, normal dağılım göstermeyen veriler ortanca ile ifade edildi. Sağkalım analizi için Kaplan-Meier testi ve Cox regresyon analizi kullanıldı. P değerinin 0,05'ten küçük olması istatistiksel olarak anlamlı kabul edildi.

BULGULAR: Hastaların 19'u (%44,2) kadın, ortalama yaş 54,8±11 idi. Hastaların 22'sine (%51,2) rezeksiyon, 21'ine (%48,8) ise rezeksiyon+ MWA yapıldı. Rezeksiyon yapılan grupta ortanca sağkalım süresi 35,4 (IQR 23,1) ay iken rezeksiyon+ MWA yapılan grupta 39,3 (IQR 21) ay olup iki grup arasında anlamlı fark yoktu (p=0,48). Rezeksiyon yapılan grupta 1, 3 ve 5 yıllık sağkalım oranları sırasıyla %95, %48 ve %19 idi. Rezeksiyon+ MWA yapılan grupta ise 1, 3 ve 5 yıllık sağkalım oranları sırasıyla %95, %63 ve %31 idi. Rezeksiyon yapılan grupta ortanca hastalıksız sağkalım süresi 13,5 (IQR 25,2) ay iken, rezeksiyon+MWA grubunda 17,1 (IQR 12,1) ay olup iki grup arasında anlamlı fark yoktu (p=0,9). Kolorektal karsinomun senkron ve metakron metastazları için iki grup arasında sağkalım (p=0,36) ve hastalıksız sağkalım (p=0,96) açısından anlamlı fark olmadığı görüldü. Hastanede kalış süresi (p=0,64) ve Clavien-Dindo skorları (p=0,25) açısından iki grup arasında anlamlı fark yoktu.

SONUÇ: Kolorektal kanser bilobar karaciğer metastazı olgularında intraoperatif mikrodalga ablasyonun hepatik rezeksiyon ile kombine edilmesi ile sağkalım ve hastalıksız sağkalım süresi bakımından rezeksiyona benzer sonuçların olduğu görülmektedir.

Anahtar Kelimeler: Kolorektal karsinom, karaciğer metastazı, mikrodalga ablasyon, hepatik rezeksiyon

SS-24

Nonkolorektal kanserlerin karaciğer metastazlarında intraoperatif mikrodalga ablasyon ve rezeksiyonun sağkalıma etkisi: Tek merkezli retrospektif klinik çalışma

Hilmi Anıl Dinçer[1], Doğukan Doğu[1], Emre Ünal[2], Türkmen Turan Çiftçi[2], Devrim Akıncı[2], Ömer Cennet[1], Ahmet Bülent Doğrul[1]

[1]Hacettepe Üniversitesi, Genel Cerrahi Anabilim Dalı, Ankara

[2]Hacettepe Üniversitesi, Radyoloji Anabilim Dalı, Ankara

GİRİŞ-AMAÇ: Nonkolorektal kanserlerin karaciğer metastazlarında intraoperatif mikrodalga ablasyon ve karaciğer rezeksiyonunun kombine edilmesinin genel sağkalım ve hastalıksız sağkalım üzerine etkisi araştırılmıştır.

YÖNTEM: Hacettepe Üniversitesi Erişkin Hastanesi'nde 07.04.2014-10.09.2023 tarihleri arasında ameliyat edilen nonkolorektal kanser karaciğer metastazı olan 44 hastanın yaş, cinsiyet, yapılan cerrahi işlem, sağkalım süresi, hastalıksız sağkalım süresi, postoperatif komplikasyon ve hastanede kalış süresi verileri geriye dönük olarak elde edildi. İstatistiksel inceleme için SPSS programı kullanıldı. Kategorik değişkenler sayı ve yüzde ile normal dağılım gösteren sayısal değişkenler ortalama ile normal dağılım göstermeyen sayısal değişkenler ortanca ile ifade edildi. Sağkalım analizi için Kaplan-Meier testi ve Cox-regresyon analizi kullanıldı. P değerinin 0,05'ten küçük olması istatistiksel olarak anlamlı kabul edildi.

BULGULAR: Hastaların 16'sı (%36) erkek, ortanca yaş 58,5±13,5 idi. Olguların 15'i nöroendokrin tümör metastazı, 29'u nöroendokrin dışı tümör metastazı idi. Rezeksiyon yapılan grupta ortanca sağkalım süresi 30,2 (IQR 37,28) ay iken kombine rezeksiyon+ MWA yapılan grupta ortanca sağkalım süresi 14,2 (IQR 21,9) ay olup iki grup arasında anlamlı fark yoktu (p=0,55). Rezeksiyon yapılan grupta 1-yıllık sağkalım oranı %75, 3-yıllık sağkalım oranı %49 ve 5-yıllık sağkalım oranı %24 idi. Kombine rezeksiyon+ MWA yapılan grupta ise 1- yıllık sağkalım oranı %78, 3-yıllık sağkalım oranı %41 ve 5-yıllık sağkalım oranı %21 idi. Rezeksiyon yapılan hastaların 12'sinde (%48) nüks izlenirken, kombine rezeksiyon+MWA yapılan hastaların 10' unda (%52) nüks izlendi. Rezeksiyon yapılan grupta ortanca hastalıksız sağkalım süresi 13,5 (IQR 32,7) ay iken, kombine rezeksiyon+MWA grubunda 6,8 (IQR 12,2) ay olup iki grup arasında anlamlı fark yoktu (p=0,26). Nöroendokrin tümör ve nöroendokrin tümör dışı metastazların alt grupları karşılaştırıldığında gruplar arasında anlamlı fark yoktu (p=0,79). Hastanede kalış süresi (p=0,06) açısından iki grup arasında anlamlı fark yoktu.

SONUÇ: Nonkolorektal kanser karaciğer metastazı olgularında intraoperatif mikrodalga ablasyonun rezeksiyon ile kombine edilmesi ile sağkalım ve hastalıksız sağkalım süresi bakımından rezeksiyona benzer sonuçların olduğu görülmektedir. Hastanede kalış süresi ve açısından da anlamlı farklılık görülmemiştir.

Anahtar Kelimeler: nonkolorektal karsinom, mikrodalga ablasyon, hepatik rezeksiyon

SS-25

Kolorektal Kanser Karaciğer Metastazı Nedeniyle Eşzamanlı Rezeksiyonda Perioperatif Morbidite ve Mortalite Nedenleri. Tek Merkez Analizi

Cihan Agalar[1], Tarkan Ünek[1], Aras Emre Canda[1], Mücahit Özbilgin[1], Tufan Egeli[1], Tayfun Bisgin[1], Selman Sökmen[1], Muhammet Berkay Sakaoğlu[1], Cem Terzi[1], İbrahim Astarcıoğlu[2], Berke Manoğlu[1]

[1]Dokuz Eylül Üniversitesi, Genel Cerrahi Ana Bilim Dalı, İzmir

[2]Memorial Bahçelievler Hastanesi Genel Cerrahi Kliniği, İstanbul

GİRİŞ:
Kolorektal kanserli hastaların% 15-25'inde senkron karaciğer metastazı saptanır. Senkron kolorektal kanser karaciğer metastazlı (SKRKM) hastalarda eşzamanlı ameliyat kararı; semptomlar, primer/metastatik tümörlerin yeri ve büyüklüğü, hepatik/kolorektal rezeksiyonun kompleksliği, komorbiditeler, hasta performansı gibi birçok değişkene bağlıdır. Bu çalışmanın amacı tek bir merkezde eşzamanlı rezeksiyon uygulanan SKRKM hastalarının verilerini değerlendirmek ve perioperatif dönemde (0-90 gün) morbidite ve mortalite nedenlerini analiz etmektir.
Materyal – METOD:
Çalışmaya merkezimizde 2008 – 2019 yılları arasında SKRKM nedeniyle eşzamanlı kolorektal ve karaciğer rezeksiyonu yapılan hastalar dahil edildi, peritoneal metastazı olan ve uzak organ metastazı bulunan hastalar çalışmadan çıkarıldı.
SONUÇLAR:
45 ardışık hastaya (29 erkek, 16 kadın) eşzamanlı kolorektal rezeksiyon ve hepatektomi uygulandı. Ortalama yaş 60.1 ±12.9 idi. Primer tümör yerleşimleri 12 hastada (%26.7) sağ kolon, 3 hastada (%6.7) sol kolon, 14 hastada (%31.1) sigmoid kolon ve 16 hastada (%35.6) rektum idi. 15 hastada (%33.3) bilateral subkostal, 10 hastada (%22.2) üst ve alt median ve 20 hastada (%44.5) subkostal ve üst-alt median insizyon kullanıldı. Ortalama operasyon süresi 330.2 ±113.7 dakika olarak ölçüldü. 13 hastaya (%28.9) majör hepatektomi uygulandı, 20 (%44.4) hastada pringle manevrası uygulandı.
İzlemde 17 (%37.8) hastada morbidite, 3 (%6.7) hastada mortalite görüldü. Morbidite pringle manevrası uygulanan hastalarda daha sık görüldü (%64.7vs.32.1) (p=0.033;Ki-kare). Tüm anastomoz kaçakları kolorektal anastomozda görüldü, ancak bu veriler istatistiksel olarak anlamlı değildi (p=0.545; Ki-kare).
Eviserasyon gelişen hastaların tümünde subkostal ve üst-alt median insizyon tercih edilmişti (p=0.033;Ki-kare). Çoklu pringle manevrası uygulanan hastaların anastomotoz kaçağı, eviserasyon ve mortalite için yüksek riskleri olduğunu bulduk (sırasıyla p=0.029; p=0.009 ve p=0.032;Ki-kare), ayrıca morbidite riski, anastomoz kaçağı ve mortalite ASAIII olan hastalarda anlamlı olarak daha yüksekti (sırasıyla p=0.05; p=0.001 ve p=0.001;Ki-kare).
Tartışma:
Mevcut literatür ve çalışmamızın sonuçlarına göre, deneyimli merkezlerde, seçilmiş hastalarda kabul edilebilir morbidite ile SKRKM için eşzamanlı rezeksiyon yapılabileceğini savunabiliriz. Pringle manevrasının mümkün olduğunca az ve kısa süreli kullanılması, operasyonun mümkünse tek insizyondan yapılması sonuçları iyileştirebilir.

Anahtar Kelimeler: Eşzamanlı Rezeksiyon,Kolorektal Kanser Karaciğer Metaztazı, Morbidite, Mortalite, Pringle Manevrası, Senkron Metastaz

SS-26

Efficacy and perioperative safety of different future liver remnant modulation techniques: a systematic review and network meta-analysis

Emre Bozkurt[1], Jasper P Sijberden[2], Meidai Kasai[3], Mohammad Abu Hilal[2]

[1]Department of Surgery, Hepatopancreatobiliary Surgery division, Koç University Hospital, Istanbul, Turkey

[2]Department of Surgery, Poliambulanza Foundation Hospital, Brescia, Italy

[3]Department of Surgery, Meiwa Hospital, Hyogo, Japan

BACKGROUND: In daily clinical practice, different future liver remnant(FLR) modulation techniques are increasingly used with the ultimate aim of allowing a liver resection in patients who are initially unresectable due to an insufficient FLR. This systematic review and network meta-analysis aims to compare the efficacy and perioperative safety of portal vein ligation(PVL), portal vein embolization(PVE), liver venous deprivation(LVD) and associating liver partition and portal vein ligation for staged hepatectomy(ALPPS).

METHODS: A literature search for studies comparing liver resections following different FLR modulation techniques was performed in MEDLINE, Embase and Cochrane Central (Inception-February 24, 2022). Pairwise and network meta-analyses were conducted to compare the achieved FLR increase, treatment completion, perioperative outcomes, and disease-free and overall survival.

RESULTS: Overall, 23 studies comprising 1557 patients were included. LVD achieved the greatest increase in FLR(17.32%, 95%CI 2.49-32.15, compared with PVE), while ALPPS was most effective in preventing dropout before the completion hepatectomy(OR 0.29, 95%CI 0.15-0.55, compared with PVE). PVL tended to be associated with a longer time to completion hepatectomy(MD 5.78 days, 95%CI -0.67-12.23). Liver failure occurred less frequently after LVD, compared to PVE(OR 0.35, 95%CI 0.14–0.87) and ALPPS(OR 0.28, 95%CI 0.09–0.85). Additionally, the length of stay was longer following ALPPS, compared to PVE(MD 5.84 days, 95%CI 1.37–10.32) and LVD(MD 8.30 days, 95%CI 2.72–13.88).

CONCLUSION: ALPPS and LVD seem superior to PVE and PVL in terms of achieved FLR increase and subsequent treatment completion. LVD was associated with lower rates of post hepatectomy liver failure, compared to both PVE and ALPPS.

Keywords: ALPPS, Future liver remnant modulation, LVD, PVE, right hemi hepatectomy

Figure1-2. Postoperative and oncological safety forest plots

SS-27

Nöroendokrin Tümör Olgusunda ALPPS Prosedürü ve Whipple Ameliyatı

Burak Güney[1], Kenan Binnetoğlu[2], Ercan Kocakoç[3], İsmail Tırnova[4], Koray Karabulut[1]
[1]Liv Hospital Vadistanbul Hastanesi, Genel Cerrahi Kliniği, İstanbul
[2]Kafkas Üniversitesi Tıp Fakültesi, Genel Cerrahi Ana Bilim Dalı, Kars
[3]Liv Hospital Vadistanbul Hastanesi, Girişimsel Radyoloji Kliniği, İstanbul
[4]Başkent Üniversitesi Tıp Fakültesi, Genel Cerrahi Ana Bilim Dalı, İstanbul

GİRİŞ: Nöroendokrin tümörlerde(NET) cerrahi rezeksiyon potansiyel küratif tedavidir. Asemptomatik prezentasyon veya spesifik olmayan semptomlarla geç ortaya çıkan yaygın hastalık nedenli, radikal cerrahi genellikle hastaların küçük bir kısmına uygulanabilmektedir. Karaciğer yerleşimli NET yüksek oranda metastatik iken primer hepatik NET oldukça nadirdir. Primer hepatik NET tanısında laboratuvar ve radyolojik tetkiklerin yüksek duyarlılığından bahsetmek zordur; izlenen tümörün olası karaciğer dışı orijinini dışlamak güçtür. Ayrıca eş zamanlı rezeksiyona ilişkin veriler NET için sınırlıdır. Tümörün boyutu ve konumuna göre başka yöntemler mümkün olsa da primer hepatik NET için hala asıl olan tedavi yöntemi cerrahidir. Pankreas kaynaklı NET'lerde de karaciğer metastazları bilobar tutulum sergileyebildiğinden R0 hepatik rezeksiyon küçük bir oranda sağlanabilmektedir. Cerrahi tekniklerdeki ilerlemelerin sonucu olarak yaygın primer veya metastatik karaciğer hastalığının aşamalı rezeksiyonları günümüzde mümkün hale gelmiştir ve seçilmiş hastalarda güvenli ve etkili olduğu gösterilmiştir. Tedavide ALPPS yönteminin etkin uygulanmasına yönelik karşılanmamış bir ihtiyaçtan bahsedilebilir. Kliniğimize karaciğerde NET olarak değerlendirdiğimiz kitle ile başvuran hastadaki yönetimimizi paylaşmak istedik.

OLGU: 45 yaşındaki kadın hastada karaciğer sağ lobu dolduran ve sağ hepatik vene uzanan, 10 cm çapa ulaşan metastatik NET ile uyumlu dev lezyon mevcuttu. Atrofik sol karaciğer lobu olan hastada aynı zamanda pankreas baş kısmında tümöral kontrastlanma paternine uyan NET lehine yorumlanan lezyon tanımlandı. Hacim analizinde future liver remnant (FLR) %25'in altında görüldü. ALPPS planlanarak ilk aşamadaki sağ portal ven ligasyonundan iki hafta sonra çekilen bilgisayarlı tomografide (BT) FLR'nin %80'e arttığı ve mevcut hacmin yeterli olduğu kanaatine varılarak ikinci aşamasında genişletilmiş sağ hepatektomi gerçekleştirildi. Patolojik incelemede rezeksiyon sınırları negatif izlenen iyi diferansiye NET raporlandı. Ameliyat sonrasında birinci aydaki BT'de pankreas başında lezyonun sebat ettiği değerlendirilerek Whipple ameliyatına karar verildi. Patoloji piyesinde tümör görülmedi. Hastanın güncel BT ve PET sonucuna göre hastalıksız sağkalım sürecinde 4. yıla ulaşılmıştır.

Anahtar Kelimeler: ALPPS, nöroendokrin tümör, Whipple

SS-28

Çocuklarda Hepatektomilerin Erken Sonuçları

Burcu Arı Gökhan[1], İlgin Özden[2], Mustafa Çolak[3], Erdem Kınacı[2], Oğuzhan Aydın[2], İlhan Ocak[3], Nazlı Gülsüm Akyel[4], Aytül Hande Yardımcı[4], Melih Akın[5], Taner Abdullah[6], Günsel Kutluk[7], Ali Ayçiçek[8]

[1]Başakşehir Çam ve Sakura Şehir Hastanesi, Çocuk Cerrahisi Kliniği, İstanbul

[2]Başakşehir Çam ve Sakura Şehir Hastanesi, Karaciğer Nakli ve Karaciğer-Safra Yolları-Pankreas Cerrahisi Birimi, İstanbul

[3]Başakşehir Çam ve Sakura Şehir Hastanesi, Karaciğer Nakli Yoğun Bakım Ünitesi, İstanbul

[4]Başakşehir Çam ve Sakura Şehir Hastanesi, Radyoloji Kliniği, İstanbul

[5]Medical Park Göztepe Hastane Kompleksi, Çocuk Cerrahisi Kliniği, İstanbul

[6]Başakşehir Çam ve Sakura Şehir Hastanesi, Anesteziyoloji ve Reanimasyon Kliniği, İstanbul

[7]Başakşehir Çam ve Sakura Şehir Hastanesi, Çocuk Gastroenteroloji Kliniği, İstanbul

[8]Başakşehir Çam ve Sakura Şehir Hastanesi, Çocuk Hematolojisi ve Onkolojisi Kliniği, İstanbul

AMAÇ: Karaciğer kitlesi sebebiyle ameliyat edilen çocukların erken dönem sonuçlarının değerlendirilmesi ve ileriye yönelik dersler çıkarılması amaçlanmaktadır.
HASTALAR ve YÖNTEMLER: Ocak 2021 ile Temmuz 2023 arasında karaciğer kitlesi sebebiyle çocuk cerrahisi, çocuk gastroenterolojisi, çocuk hematoloji-onkolojisi, genel cerrahi karaciğer nakli& karaciğer-safra yolları-pankreas cerrahisi birimi ve karaciğer nakli yoğun bakım ünitesi ekiplerinin katılımıyla gerçekleştirilen Çocuk Karaciğer-Safra Yolları-Pankreas Cerrahisi ve Karaciğer Nakli Konseyi'nde değerlendirilen ve hastanemizde aynı ekip tarafından ameliyat edilen hastaların kayıtları geriye dönük incelenmiştir.
BULGULAR: İki buçuk yıllık süre içinde 19 hastaya hepatektomi yapılmıştır. En sık tanı hepatoblastomdu (8). Kız erkek oranı 0.7 bulundu. Medyan (sınırlar) hasta yaşı 6 (7 ay-17 yıl), vücut ağırlığı ise 21 (8-96) kilogramdı. Kemoterapi ile hepatoblastomu belirgin şekilde gerileyen bir hastada splenomezenterik bileşkeye uzanan portal ven tümör trombüsü, bir hastada tip II Abernethy malformasyonu, bir hastada otizm, bir hastada otoimmün lenfoproliferatif sendrom (ALPS) ve saç kıkırdak hipoplazisi mevcuttu. Hepatoblastomu, neoadjuvan tedaviye rağmen, sınırda rezektabl olarak değerlendirilen üç hasta, canlı karaciğer vericisi hazırlandıktan sonra ameliyat edilmiştir. Yapılan ameliyatlar sağ hepatektomi (7), sol lateral seksiyonektomi (5), sağ triseksiyonektomi (1), genişletilmiş sağ hepatektomi (2), genişletilmiş sol hepatektomi (1), sol hepatektomi (1), genişletilmiş sol lateral seksiyonektomi (1) ve çoğul kitle rezeksiyonudur (1). Mortalite olmamış, hiçbir hastada tekrar ameliyat veya başka ikincil girişim gerekmemiştir. Önemli komplikasyonlar assit (2), safra fistülü (1), safra yolu kaçak testi sırasında hava embolisi (1), assit enfeksiyonu (1) ve yara yeri enfeksiyonuydu (1).
SONUÇLAR: Deneyimli multidisipliner bir ekip tarafından tedavi edilen çocuklarda karaciğer rezeksiyonu, gereğinde karaciğer nakline geçebilecek hazırlıklar da yapılarak güvenle gerçekleştirilebilmektedir.

Anahtar Kelimeler: Multidisipliner, çocuk, hepatektomi

SS-29

Perihiler kolanjiokarsinomda geniş hepatobilier rezeksiyonun 'gerçek' 10 yıllık sağkalım sonuçları: İstanbul Tıp Fakültesi deneyimi

İlgin Özden[1], Orhan Bilge[1], Nergiz Dağoğlu[2], Ayşen Yavru[3], Mine Güllüoğlu[4], Arzu Poyanlı[5], Yaman Tekant[1], Ahmet Kızir[2]

[1]İstanbul Tıp Fakültesi, Genel Cerrahi Anabilim Dalı, Karaciğer-Safra Yolları-Pankreas Cerrahisi Birimi

[2]İstanbul Tıp Fakültesi, Radyasyon Onkolojisi Anabilim Dalı

[3]İstanbul Tıp Fakültesi, Anesteziyoloji ve Reanimasyon Anabilim Dalı

[4]İstanbul Tıp Fakültesi, Patoloji Anabilim Dalı

[5]İstanbul Tıp Fakültesi, Radyoloji Anabilim Dalı

AMAÇ: 2001-2012 yılları arasında perihiler kolanjiokarsinom sebebiyle major hepatobilier rezeksiyon yapılan ve en az 10 yıl süreyle izlenen hastaların sonuçlarını irdelemek
Hastalar ve YÖNTEMLER: Çalışma döneminde, perihiler kolanjiokarsinom sebebiyle ameliyat edilen 53 hastanın kayıtları irdelenmiştir. Bütün hastalara, bilgisayarlı tomografi ve/veya manyetik rezonans görüntüleme sonrasında geniş hepatobilier rezeksiyona yönelik hazırlık uygulanmıştır. Gereğinde perkütan bilier drenaj, hepatektomi mertebesinin hesaplanması, portal ven dalı embolizasyonu, safra içirme, safra kalitesinin değerlendirilmesi ve indosiyanin yeşili temizlenme testi yöntemleri kullanılarak, ameliyat sonrası karaciğer yetersizliği riski azaltılmıştır. 2007 yılından itibaren, adjuvan radyoterapi, 2011'den itibaren adjuvan kemoterapi gündeme gelmiştir.
BULGULAR: Hastaların 27'si erkek, 26'sı kadındı; ortanca (sınırlar) yaş 54 (29-74)'tü. Ameliyat öncesinde 41 hastaya (% 77) perkütan bilier drenaj, 8 hastaya (% 15) portal ven dalı embolizasyonu uygulanmıştır. Yirmiyedi hastada (% 51) sağ hepatektomi, 25 hastada (%47) sol hepatektomi, bir hastada sağ triseksiyonektomi, kaudat lobektomi (total veya subtotal) ve ekstrahepatik safra yolu rezeksiyonu ile beraber gerçekleştirilmiştir. On hastada (% 19) portal ven rezeksiyonu yapılması gerekmiştir. Doksan günlük mortalite % 4'tür (2/53). Toplam 16 hastaya adjuvan radyoterapi, 4 hastaya ayrıca adjuvan kemoterapi uygulanmıştır. Hastaların biri dışında hepsi izlenmiştir. Hastane ölümleri dahil 1-,3-,5- ve 10- yıllık sağkalım oranları sırasıyla %89, %62, %41, %25'dir. Onüç hasta 10 yıldan daha uzun yaşamıştır.
SONUÇLAR: Perihiler kolanjiokarsinomlu hastalarda major hepatobilier rezeksiyon, düşük mortalite ile gerçekleştirilebildiğinde,başarılı sağkalım sonuçları vermektedir. Adjuvan radyoterapi ve kemoterapinin katkılarının kesin olarak ortaya koyulabilmesi için, daha fazla veriye gereksinim vardır.

Anahtar Kelimeler: Perihiler kolanjiokarsinom, Klatskin tümörü, hepatobilier rezeksiyon

SS-30

Pringle manevrası sayısı karaciğer metastazektomileri sonrası komplikasyonları etkilemekte midir?

Egemen Özdemir[1], Muhammed İkbal Akın[2], Ender Dulundu[1]
[1]İstanbul Üniversitesi-Cerrahpaşa, Genel Cerrahi Anabilim Dalı, İstanbul
[2]Marmara Üniversitesi, Genel Cerrahi Anabilim Dalı, İstanbul

AMAÇ: Bu çalışmada kolorektal kanser karaciğer metastazı nedeniyle yapılan karaciğer ameliyatlarında yapılan pringle manevrası sayısının postoperatif komplikasyonlara etkisini incelemeyi amaçladık.

YÖNTEM: Mayıs 2010 ile Ekim 2020 tarihleri arasında tek merkezde kolorektal kanser karaciğer metastazı nedeniyle karaciğer rezeksiyonu yapılan 220 hastanın verileri retrospektif olarak incelenmiştir.

BULGULAR: Hastaların %66.7'sine 1 ile 8 arasında değişen sayılarda pringle manevrası uygulanmıştır. En sık yapılan pringle manevrası sayıları sırasıyla 3 ve 4 (%28.2 ve %24.4) idi. Pringle manevrası yapılan ve yapılmayan grupların ameliyat sonrası komplikasyon oranları benzerdi (%39.4 ve %43.8, p=0.56). Pringle manevrası sayısının artması da ameliyat sonrası komplikasyonlarda anlamlı bir değişikliğe neden olmamıştır (p=0.619).

SONUÇ: Çok sayıda pringle manevrası uygun şekilde uygulandığında, kolorektal kanser karaciğer metastazlarına yönelik karaciğer rezeksiyonları sonrasında ameliyat sonrası komplikasyonlarda önemli bir artışa yol açmamaktadır.

Anahtar Kelimeler: iskemi reperfüzyon hasarı, metastaz, hepatektomi, kolon kanseri, Pringle manevrası

SS-31

Non Sirotik Portal Hipertansiyon Olgularında Proksimal Splenorenal Şant Cerrahisinin Klinik Etkilerinin Değerlendirilmesi

Onur Metindoğan[1], Semih Cihan Yıldırım[1], Serdar Sen[1], Yiğit Kağan Zeren[1], Hakan Sözen[3], Ramazan Kozan[1], Hakan Öztürk[2], Ödül Eğritaş Gürkan[2], Sinan Sarı[2], Kenan Moral[3], Ali Karataş[3], Buket Dalgıç[2], Aydın Dalgıç[1]

[1]Gazi Üniversitesi, Genel Cerrahi Anabilim Dalı, Ankara

[2]Gazi Üniversitesi, Çocuk Sağlığı ve Hastalıkları Anabilim Dalı, Ankara

[3]Gazi Üniversitesi, İç Hastalıkları Anabilim Dalı, Ankara

GİRİŞ: Özefagus varis kanamaları, %50 ye varan mortalitesi ile portal hipertansiyonun hayatı tehdit eden komplikasyonudur. Tekrarlayan kanamalarda mortalite hızı daha da yükselir. Varis kanamalarının, medikal ve endoskopik yöntemler ile kontrol edilemediği durumlarda uygulanacak selektif şant ameliyatlarının portal basıncı düşürücü etkisi; özefagus varisleri ve kanamalarının tedavisi yanısıra; hipersplenizm, portal hipertansif gastropati ve biliopatinin de tedavisini sağlar. Çalışmamızda proksimal splenorenal şant uyguladığımız non-sirotik portal hipertansiyon hastalarımızın sonuçları paylaşıldı
Gereç ve YÖNTEMLER: 2018-2022 yılları arasında Gazi Üniversitesi Hastanesinde, çoklu sayıdaki endoskopik tedavilere rağmen tekrarlayan varis kanamaları olan non sirotik portal hipertansiyon nedeni ile proksimal splenorenal şant uygulanan hastalar çalışmaya dahil edildi. Ameliyat öncesi değerlendirme; rutin biyokimya ve koagulasyon parametrelerinin yanı sıra, endoskopik işlemler ve bilgisayarlı tomografi anjiografi eşliğinde yapıldı. Postoperatif takip endoskopi ve doppler ultrasonografi ile yapıldı. Olguların preoperatif ve postoperatif rutin kan değerleri, endoskopik değerlendirmeleri, tıbbi görüntülemeleri retrospektif olarak analiz edildi.
BULGULAR: 26 proksimal splenorenal şant uygulanan hasta çalışmaya dahil edildi. Kadın ve erkek hasta sayısı sırasıyla 7 ve 19'du. 2 hasta, erken dönemde şantta trombüsü gelişmesi nedeni ile tekrar opere edilerek açıklık sağlandı. Hastalar ortalama 26 (12-52) ay takip edildi. Uzun dönem takipte; sağ kalım %100, şant açıklık oranı %84,6 ve tekrarlayan kanama oranı %7,6 olarak tespit edildi. 8 (%30,67) hastanın endoskopik takibinde varislerde regresyon, 18 (%69,23) hastada ise tam eradikasyon görüldü. 2 (%7,67) hastada postoperatif takipte varis kanaması gerçekleşti.
SONUÇ: Komplike olmuş özefagus varisleri, endoskopik yöntemler ile %90'ın üzerinde bir başarıyla tedavi edilmekte ancak portal sistem basıncını düşürücü etkinin olmayışı nedeni ile %40'dan fazla rekürrens görülmektedir. Ayrıca endoskopik tedavilerin, hipersplenizm, portal hipertansif gastropati ve biliopatinin tedavisinde etkinliği yoktur. Bu tip olgularda; endoskopik tedavilerde ısrarcı olunması, cerrahi tedavinin gecikmesi yüksek komplikasyon hatta mortalite nedeni olabilir. Proksimal splenorenal şant ile düşük perioperatif morbidite oranı ile uzun dönem kanama ve kanama dışı komplikasyonlarda yüksek başarı oranı sağlanabilmektedir.

Anahtar Kelimeler: Hipersplenizm, Non-sirotik portal hipertansiyon, Proksimal splenorenal şant, Varis kanaması

SS-32

Hepatoselüler karsinomun aşamalarını belirlemek için akıllı bir sistem geliştirmenin ilkeleri

Mehriban Huseynova[1], Nuru Bayramov[1], Masuma Mammadova[2]
[1]Azerbaycan Tıp Üniversitesi, I Cerrahi Hastalıklar Anabilim Dalı, Bakü, Azerbaycan
[2]AMEA Bilgi Teknolojileri Enstitüsü, Bakü, Azerbaycan

Çalışmamızda malign karaciğer tümörleri arasında en sık görülen hepatoselüler karsinomun (HSK) evrelerinin belirlenmesine yönelik tıbbi karar destek sisteminin geliştirilmesine yönelik ilkeler önerilmektedir. HSK, her biri çeşitli klinik belirtilerle belirlenen, kritik durumların bir dizi klinik belirtisiyle karakterize edilir. HSK durumunun spesifik klinik belirtileri, olası durumların çok değişkenliğini belirleyen işaret değerlerinin çeşitli kombinasyonlarıyla ifade edilir. HSK'nın aşamalarını belirlemek, birçok olası durumun belirli sınıflara göre sınıflandırılmasını gerektirir ve hastalık için bir tedavi rejiminin seçilmesinin temelini oluşturur. Olası tıbbi hataların önlenmesi amacıyla, HSK'nın aşamalarının belirlenmesine yönelik uygun bir akıllı sistemin geliştirilmesi görevi belirlendi. Akıllı sistemlerin geliştirilmesine yönelik geleneksel metodolojik yaklaşıma uygun olarak, HSK'nın aşamalarını belirleme probleminin kavramsal bir modeli geliştirildi, temel kavramlar ve ilişkiler tanımlandı. Edinilen uzman bilgisinin bir sisteme dönüştürülmesi için bilgi temsili üretim modeli kullanılmış ve bilgi tabanını oluşturacak kurallar geliştirilmiştir. HSK'nın aşamalarını belirlemek için bir bilgisayar sisteminin yapısı geliştirilmiş ve onu oluşturan blokların çalışma prensipleri gösterilmiştir. Delphi yazılım platformunda uygulanan sistemin çalışma pencereleri sunulmuş ve karar alma mekanizması anlatılmıştır. HSK'nın evrelerini belirlemek için geliştirilen akıllı sistem, teşhis ve tedavi kararları verirken bilgi bolluğu nedeniyle olası tıbbi hataların önlenmesi için gerekli bir masaüstü bilgisayar sistemi olarak kullanılabilir.

Anahtar Kelimeler: hepatoselüler karsinomun aşamaları, akıllı sistem, yapay zeka

SS-33

Ekinokok ve Karaciğer Nakli

sinan efe yazıcı, Ahmet Atasever
TC Demiroğlu Bilim Üniversitesi Tıp Fakültesi, Genel Cerrahi AD, İstanbul

GİRİŞ-AMAÇ: *Echinococcus* türleri (spp.), *Cestoda* sınıfının parazitleridir ve *Platyhelminthes* filumuna aittir. En sık görülen ekinokok türleri *echinococcus granulosus* (EG) ve *echinococcus alveolaris*tir (EA). İnsanda EG ve EA'in en sık görüldüğü yerler karaciğer ve akciğerlerdir. EG'un sebep olduğu kist hidatik hastalığı birçok kişide yıllarca asemptomatik olabilirken, ciddi ve potansiyel olarak yaşamı tehdit eden komplikasyonlara neden olabilir. EA daha malign davranış paterni gösterir ve tedavi edilmez ise %90'ın üzerinde mortal seyreder. Karaciğer ekinokokozunun standart yönetimi hastanın semptomlarına, radyolojik evreye, kistlerin büyüklüğü ve konumuna, komplikasyonların varlığına ve tedaviyi yapan klinisyenin uzmanlığına bağlıdır. Nadiren, vasküler veya safra yapılarını etkileyen kist büyümesi veya girişimler karaciğer yetmezliğine neden olabilir. Bu nedenle, başlangıçta iyi huylu olan bir durum, geri dönüşü olmayan komplikasyonlara ilerleyebilir. Bazı durumlarda mümkün olan tek tedavi karaciğer nakli olacaktır.

MATERYAL-METOD: 2006 - 2023 yılları arasında Florence Nightingale Hastaneleri'nde karaciğer nakli yapılmış EA ve EG öyküsü olan 11 hastanın verileri retrospektif incelendi.

BULGULAR: 4 hasta EA, 7 hasta EG tanılıydı. EG tanılı hastaların 4'üne sekonder bilier siroz tanısı ile karaciğer nakli yapıldı. EG öyküsü olan hastalarda karaciğer nakli endikasyonu cerrahi girişimlere sekonder gelişen patolojiler ya da başka karaciğer hastalıklarıdır. Ancak EA unrezektabl durumda primer karaciğer nakli endikasyonunu oluşturmaktadır.EA tanısı sonrası ortalama 25 ay sonra karaciğer nakli yapılırken EG tanısı sonrası ortalama 149 ay sonra karaciğer nakli yapılmıştır. Hastalık rekürrensi gelişmemiştir.

SONUÇ: EA malign davranış potansiyeli nedeniyle mutlaka küratif tedavi edilmelidir. Unrezektabl durumda karaciğer nakli tedavi seçeneklerindendir. EG benign seyirli olmasına rağmen girişimlere bağlı vaskuler ve bilier komplikasyonlar nedeniyle hastalar karaciğer nakli adayı olabilmektedir. Ancak başarılı karaciğer nakli sonrası tatmin edici sonuçlar mevcuttur.

Anahtar Kelimeler: ekinokokoz, granulosus, alveolaris, karaciğer nakli,

SS-34

Karaciğer Nakilli Hastalarda Sarkopeninin Mortalite ve Morbiditeye Etkisinin Retrospektif Analizi

Ahmet Onur Demirel, Burak Yavuz, Yunus Kaycı, Ahmet Gökhan Sarıtaş, Atılgan Tolga Akçam
Çukurova Üniversitesi Tıp Fakültesi, Genel Cerrahi Ana Bilim Dalı, Adana

AMAÇ: Kadaverik karaciğer nakil hastalarında postoperatif dönemde gelişen morbidite ve mortalitenin, PKAI ve PNI endeksleri kullanılarak, sarkopeni ile ilişkisini bulmaktır. YÖNTEM: Çukurova Üniversitesi Tıp Fakültesi Genel Cerrahi Anabilim Dalı tarafınca opere edilen 52 hastanın verileri retrospektif olarak incelendi ve analiz edildi. BULGULAR: Çalışmadaki hastaların 42 (%80,8)'si erkekti. Hastaların yaş ortalaması 52,8±10,6 yıl ve vücut kitle indeksi ortalamaları 25,2±3,8 kg/m2 olarak bulundu. Hastaların genel sağ kalım ortalama süresi 77,8 ± 9,5 ay bulundu. PKAI'ya göre belirlenen sarkopenik hastaların genel sağ kalım ortalama süresi 62,2 ± 16,4 ay, olmayanların ise 83,6 ± 11,4 ay bulundu. Sarkopeni varlığına göre fark bulunmasına rağmen istatistiksel anlamlı fark bulunmadı (p=0,370). Erkek cinsiyette, Child – Pugh kategori C hastalarda, asitli hastalarda, ASA≥3 hastalarda, Clavien – Dindo derece≥3 olan hastalarda sarkopeni daha sık görülmektedir. Sarkopeni ile albümin düşüklüğü ve VKİ arasında anlamlı ilişki bulunmuştur (p<0,05). Düşük PNI grubunda yüksek PNI grubuna göre sarkopenik hastalar daha sık bulunmaktadır. Child – Pugh skoru ile PNI arasında anlamlı istatistiksel ilişki mevcuttur (p=0,012). Kan AFP düzeyinin PNI düşüklüğü ile ilişkili olduğu bulunmuştur (p=0,007, p=0,001). SONUÇ: Hastaların genel sağ kalım ortalama süresi PKAI'ya göre belirlenen sarkopenik hastaların genel sağ kalım ortalama süresinin daha kısa olduğu bulunmuştur. Bu durumla, sarkopeni varlığının sağ kalım üzerinde negatif etkili bir prognostik faktör olduğu bulunmuştur. PNI'daki her bir birimlik artışın 3 aylık mortalite riskini %5,7 arttırmaktadır. PNI'daki her bir birimlik artış genel mortalite riskini %3,3 arttırmaktadır. Sonuç olarak, sarkopeninin değerlendirilmesinde PNI'nın yerinin olduğu ve sarkopeni ile karaciğer nakilli hastaların klinik sonuçları arasında negatif bir prognostik etki olduğu söylenebilir.

Anahtar Kelimeler: Karaciğer transplantasyonu, sarkopeni, prognostik nutrisyonel indeks, Psoas kas alanı.

SS-35

Türk Toplumunda SF-36 Yaşam Kalitesi Ölçeği Kullanılarak Karaciğer Donörlerinin Retrospektif Olarak Bağış Sonrası Memnuniyet Skoru Hesaplanması ve Bu Skora Post Operatif Alıcının Sağlığının Etkisi

Hafize Basut Atalay, Veysel Umman, Tufan Gümüş, Alper Uguz, Murat Zeytunlu
Ege Üniversitesi Hastanesi, Genel Cerrahi Anabilim Dalı, İzmir

AMAÇ: Türk toplumunda karaciğer vericilerinin organ bağışındaki bilinç ve farkındalık düzeyinin belirlenmesi,operasyon sonrası gündelik hayata uyum, iş hayatına dönüş süreci ve bu süreçteki ruhsal durumlarının incelenmesi amaçlanmıştır. Bu doğrultuda yeni verici adaylarının organ bağışı hakkında bilgi ve farkındalık seviyelerini arttırmak ve böylece toplumumuzdaki bağış oranını yükseltmeye katkıda bulunmak amaçlanmıştır.

YÖNTEM: Çalışmamızda Ocak 2017 - Ağustos 2022 yılları arasında Ege Üniversitesi Tıp Fakültesi Hastanesi Genel Cerrahi Anabilim Dalı Organ Nakli biriminde canlı vericili karaciğer nakli yapılan hastalar ve vericileri retrospektif olarak incelendi. Çalışmaya toplam 196 karaciğer vericisi katıldı.

BULGULAR: Çalışmaya katılmaya gönüllü ve istekli olan toplam 196 karaciğer vericisi çalışmamıza dahil edildi. Retrospektif olarak dosyalar tarandığında vericilerin 110' unun erkek (% 56,1), 86'sının kadın (% 43,9) olduğu görüldü. Yaş aralıkları incelendiğinde en genç vericinin 18, en yaşlı vericinin ise 58 yaşında oldukları ortalama yaşın ise 34,36 olduğu görüldü.

SONUÇ: Tüm dünya genelinden bildirilmiş çalışmalarda karaciğer naklindeki canlı vericilerin ameliyat sonrası dönemdeki hayat kalitesi, ameliyat öncesi dönemle sosyal ve psikolojik açıdan kıyaslandığında anlamlı bir farklılık saptanmamıştır. Hatta post operatif dönemde hayat kalitesinde artış olduğu bildirilen çalışmalar da mevcuttur. Çalışmamızda literatürle uyumlu olarak pre operatif ve post operatif süreç arasında yaşam kalitesi açısından anlamlı bir fark tespit etmedik. Verici ile alıcı arasındaki akrabalık durumu ile vericilerin post operatif dönemdeki hayat kalitesi arasında anlamlı bir farklılık bulunmuştur. Vericilerin post operatif hayat kalitesi üzerinde karaciğer alıcısının sağ olup olmadığının etkisinin olmadığı gösterilmiştir.

Anahtar Kelimeler: Canlı verici, karaciğer nakli, karaciğer nakli, karaciğer vericisi, transplant, yaşam kalitesi

SS-36

Canlı vericili karaciğer naklinden sonra alıcı ve graft sağkalımına etkide verici yaşlarının karşılaştırılması

Umut Tüysüz[1], İmam Bakır Batı[2]
[1]Karaciğer nakli kliniği, Hamidiye Etfal Hamidiye Eğitim ve Araştırma hastanesi Istanbul, Türkiye
[2]karaciğer nakli kliniği,Acıbadem hastanesi,Bursa,Türkiye

GİRİŞ: Canlı donörden karaciğer nakli (LDLT), çeşitli son dönem karaciğer hastalıkları olan hastalar için tıbbi tedaviye hayat kurtarıcı bir alternatif sunar.Son yıllarda, karaciğer nakli sonrası hayatta kalma tahmininin ayırt edici yeteneğini geliştirmek için hem donör hem de alıcı özellikleri arasında canlı verici yaşıda ayrı bir önem kazanmaktadır. Daha önceki birçok çalışma, ortotopik LT'de marjinal greftlerin kullanılma olasılıkları hakkında rapor vermiştir; ancak bu konuyla ilgili, özellikle de LDLT'de marjinal greftlerin kullanılmasının fizibilitesi konusunda hala bir tartışma eksikliği bulunmaktadır.
METOD VE MATERYAL:Merkezimizde yapılan canlı vericili karaciğer nakillerinde alıcı ve greft sağkalımı ile birlikte bunları etkileyen faktörleri karşılaştırdık. Bu retrospektif Çalışmada2012 -2020 arasında merkezimizde yapılan LDLT verileri kullanıldı.Çalışma 168 hastayı içerdi. hastalar 18-39,40-49 ve 50 ve üstü yaş grubu donor olarak 3 ayrı gruba ayrıldı.
SONUÇLAR; Yaş 50-59 olan grupta 1.biyolojik ilişki oranı yaş 18-39 ve 40-49 gruplarından anlamlı olarak daha düşüktü. Yaş 50-59 olan grupta 2. derece ilişki oranı,biyolojik ilişki olmayan oranı yaş 18-39,40-49 gruplarından anlamlı olarak daha yüksekti.Yaş 50-59 olan grupta Steatosis oranı yaş 18-39 ve 40-49 gruplarından anlamlı olarak daha yüksekti.Yaş 50-59 olan grupta Alıcı ve graft sakalım oranı,hastane kalış operasyon zamanı,GRWR(graft alıcı ağırlık oranı) yaş 18-39 ve 40-49 gruplarından anlamlı olarak daha düşüktü.
SONUÇ: Ülkemizde ve dünyada LDLT'nin artmasına rağmen merkezler, canlı yaşlı LD'leri dikkate alma konusunda muhafazakar olmaya devam ediyor ve verilerimiz bu yaklaşımı destekliyor. LD yaşı ≥50, greft yetmezliği ve alıcı mortalitesinin önemli bir bağımsız belirleyicisi olmayı sürdürüyor; bu ilişkide zaman içinde veya diğer alıcı faktörlerine göre anlamlı bir değişiklik yok. Alıcının perspektivine göre, daha yaşlı donörle LDLT tedavisi kararı, farklı bir donor alternatifi veya DDLT beklemeye devam etme risklerine karşı değerlendirilmelidir.

Anahtar Kelimeler: canlı vericili karaciğer nakli,alıcı sakalımı,graft sakalımı

SS-37

Budd-Chiari Cerrahi Tedavisinde LDLT Sonuçlarımız

Şerafettin Yazar[1], Ahmet Kargı[1], Serdar Aslan[1], Bünyamin Gürbulak[1], Hakan Demirdağ[2], İbrahim Astarcıoğlu[1], Kamil Yalçın Polat[1]

[1]Memorial Bahçelievler Hastenesi Genel Cerrahi Istanbul-Turkey

[2]Memorial Bahçelievler Hastanesi Gastroenteroloji İstanbul-Türkiye

AMAÇ: BCS bağlı karaciğer yetmezliğinde karaciğer nakli hayat kurtarıcı bir tedavi yöntemidir. BCS nedeniyle LDLT yaptığımız hastalarla ilgili deneyimimizi sunmak amaçlanmıştır.

YÖNTEM: 2012 -2023 haziran tarihleri arasında Memorial Bahçelievler Hastesinde BCS nedeniyle LDLT yapılan 22 (% 2.6) olgu dahil edilmiştir. Hastaların demografik bulguları ve etiyolojik sebebe yönelik uygulanan cerrahi teknikler retrospektif olarak değerlendirildi.

BULGULAR: BCS nedeniyle 22 hastaya (13 erkek/9 kadın) karaciğer nakli yapıldı. Olguların ortalama yaşı 38.19 ± 13.63 yıl, ortalama boyu 168.89 ± 7.96 cm ve ağırlığı 68.13 ± 16.46 kg. Ortalama MELD skoru 17.0 ± 5.07. Post operatif komplikasyon olarak sepsis 1 (% 5), PVT 1 (%5),HAT 1 (% 5), GIS kanama 1 (%5), bağırsak perforasyonu 1 (% 5), safra kaçağı 2 (%10), biliyer striktür 3 (%15), rejeksiyon 1 (% 5) ve re-transplantasyon 1 (% 5) olguya yapıldı. 1 hasta 1. günde, HVT nedeniyle, 1 hasta da 50. günde PVT nedeniyle reopere edildi. 2 hastada (10.0%) hepatikojejunestomi yapıldı. 5 hasta ex oldu. 1 hasta kardiyak nedenler, 1 hasta pulmoner HT nedeniyle, 1 hasta da tümör nüksü nedeniyle ex olmuştur. İlk 1 ay sağkalım: %90.5 (n=2 ex), ilk 3 ay sağkalım: %85.7 (n=1 ex) İlk 1 yıl sağkalım: %81.0 (n=1) İlk 3 yıl sağkalım: %76.2 (n=1) 3-5 yıllık sağkalım: %76.2 ve 5 yıl sonrası: sağkalım %76.2 olarak bulundu. SONUÇ: BCS nedeniyle transplantasyon yaptığımız hastalarda >3 yıl ve üzeri graft ve hasta sağkalım (%76.2) oranı göstermektedir ki BCS tedavisinde LDLT de DDLT gibi benzer mortalite morbidite ve sağkalım oranlarıyla uygulanabilir.

Anahtar Kelimeler: Budd-Chiari sendromu, biliyer ve vaskuler komplikasyonlar

SS-38

HCC Hastalarında Karaciğer Nakil Sonuçlarımız

Serdar Aslan[1], Ahmet Kargı[1], Şerafettin Yazar[1], Bünyamin Gürbulak[1], Hakan Demirdağ[2], Beysim Özcan[3], İbrahim Astarcıoğlu[1], Kam Yalçın Polat[1]

[1]Memorial Bahçelievler Hastenesi Genel Cerrahi Istanbul-Turkey

[2]Memorial Bahçelievler Hastenesi Gatroenteroloji İstanbul-Turkey

[3]Memorial Bahçelievler Hastenesi Anesteziyoloji ve Reanimasyon İstanbul-Turkey

AMAÇ: Karaciğer transplantasyonu (LT), hepatosellüler karsinomlu (HCC) seçilmiş hastalarda en iyi tedavidir. Tek başına morfolojik kriterler sağkalımı öngörmek için yeterli değildir. Bu çalışmada HCC nedeniyle LT yapılan hastalarda sağkalımı etkileyen klinik, biyokimyasal ve patolojik faktörleri araştırdık.

METOD: Ocak 2011 ve Temmuz 2023 arasında Memorial Ataşehir ve Bahçelievler Hastanelerinde gerçekleştirilen 1431 erişkin / 1670 toplam KT'nin [1572 (%94,3) LDLT ve 98 (% 5.7) DDLT] tıbbi kayıtları incelendi. 337 HCC hastasına LDLT yapıldı ve sonuçlar retrospektif değerlendirildi. Sağkalım, demografik özellikler ve etiyoloji, alfa-fetoprotein (AFP) düzeyi, MELD skoru, prognostik evreleme, morfolojik ve histolojik özellikler değerlendirildi.
BULGULAR: Hastaların ortalama yaşı 56,22 ± 7,45. Kadın erkek oranı 58/279 (%17,2/%82,8) Ortalama BMI: 27,14 ± 3,06, Tümör sayısı: 2,2 ± 1,8 ve tümör boyutu 3,58 ± 2,44. En büyük tümör çapı 5,24 ± 3,95 cm'di. Milan içi (n=174, %51,6), UCSF içi (n=43, %12,8) ve ötesi (n=120, %24,2) hastaya nakil yapıldı. Ortalama takip süresi 30± 20 ay idi ve 67 hasta (%20) takipten önce öldü. 34 (%10.08) olguda HSK nüksü saptandı. Ortalama AFP düzeyi 438,95 ± 2387,5. 1-3-5 yıllık genel sağ kalım sonuçları sırasıyla %85.7, % 76.6 ve %74.4 olarak bulunmuştur. Milan kriterleri dahilinde 1-, 3- ve 5 yıllık sağkalım açısından sırasıyla %83.7, %78.7 ve %77.3 idi. UCSF kriterlerinde, 1-, 3- ve 5 yıllık sağkalım ile karşılaştırıldığında, %85.7, %80 ve %80 idi. Histopatolojik olarak kötü diferansiyasyon ve AFP yükselmesi seyri olumsuz etkilediği görüldü. Kötü farklılaşma, lenfovasküler invazyon ve artan nodül sayısı ve çapı hem milan içi hem de dışı vakalarda sağkalım için istatistiksel olarak anlamlı negatif prognostik faktördür.
SONUÇ: Önceden tanımlanmış morfolojik kriterler dışında HSK'lı hastalarda nakil kararı tartışmalıdır. Bu durumlarda AFP düzeyi ve histolojik farklılaşma sağkalımı belirler. Yüksek oranda LDLT yapılan ülkelerde rezeksiyon için yapılan hepatektomilerle karşılaştırıldığında benzer sağkalım oranları elde edilebileceği öngörüldüğünde HCC için LDLT karaciğer nakli endikasyonu haklılık kazanmaktadır.

Anahtar Kelimeler: HCC, PVT, AFP

SS-39

Hepatosellüler Kanserli Hastalarda Downstaging veya Bridging Amacıyla Yapılan Lokorejyonel Tedavi Uygulamaları Sonrasında Karaciğer Nakli: Tek Merkez Sonuçlarımız

Veysel Umman, Ebubekir Korucuk, Recep Temel, Tufan Gümüş, Alper Uğuz, Murat Zeytunlu, Şükrü Emre
Ege Üniversitesi Tıp Fakültesi, Genel Cerrahi Anabilim Dalı, İzmir

Giriş
Milan kriterleri dışında kalan hepatoselülerkarsinoma (HCC) tanılı hastalar özel kriterleri kabul eden merkezler dışında karaciğer nakline(KN) aday olamamaktadır.Downstaging ve bridging (D&B) prosedürleri ile bu hastalarda tümör yükü azaltılabilmekte ve nakil tedavi seçeneği olmaktadır.Çalışmamızda kliniğimizde D&B sonrası KN uyguladığımız hastalar değerlendirerek D&B prosedürlerinin etkinliğini göstermeyi amaçladık.

Metod
2013-2022 yılları arasında kliniğimizde HCC nedeniyle 74 hastaya KN uygulandı. Çalışmada D&B tedavisi görmeksizin nakil uygulanan 26 hasta çalışma dışında tutuldu.Hastalar retrospektif tarandı.Çalışmada hastaların demografik,operasyonel,prognoz ve patolojik verileri incelendi.İstatistiksel analizde SPSS programı kullanıldı.

Bulgular
Çalışmaya 2013-2022 yılları arasında tedavi uygulanan 35(%72,9) erkek 13(%27,1) kadın toplam 48 hasta dahil edildi.Hastalara nakil yapılan ortalama yaş 59,04 olarak saptandı.Hastaların ortalama MELD skoru 14,35 saptandı.37(%77,1) hastaya bridging, 11(%22,9) hastaya downstaging amacıyla lokorejyonel tedavi uygulandı. Bridging uygulanan hastaların işlem öncesi ortalama tümör boyutu 3,22 cm iken downstaging uygulananların 6,65 cm idi.Hastaların ortalama AFP değeri 233,46 idi.D&B öncesi tüm hastaların ortalama tümör boyutu 3,40 cm iken işlem sonrası 2,47 olarak saptandı ve istatiksel olarak anlamlı bulundu($p<0,05$).D&B sonrası ortalama toplam tümör boyutu eksplant patolojisinde görülenden anlamlı olarak daha küçük saptandı($p<0,05$). D&B için uygulanan lokorejyonel tedavi prosedürleri arasında tümöre ve prognoza etkileri açısından anlamlı fark bulunmadı.Nüks gelişen hastalarda tanı ve D&B işlemi tarihi arasındaki farkın daha az olduğu görülürken D&B ile nakil tarihi arasındaki farkın anlamlı olarak daha fazla olduğu görüldü($p<0,05$).Nüks olmayan hastalarda patolojide görülen toplam tümör boyutu nüks olanlara göre anlamlı olarak küçük saptandı($p<0,05$).

Sonuç
Çalışmamızda elde ettiğimiz sonuçlarda D&B için uygulanan lokorejonel tedavi sonrası KN yapılan hastalarda D&B işlemi ardından nakile uygun hasta sayısının arttığını gördük. Milan kriterleri dışında kalan HCC tanılı hastalarda lokorejyonel terapilerin daha fazla sayıda ve etkin uygulanmasının hastalara KN şansı vererek ortalama sağkalım süresini artıracağını düşünmekteyiz.

Anahtar Kelimeler: Downstaging, Bridging, Karaciğer, Transplantasyon, Hepatoselüler karsinom

SS-40

LDLT Pediatrik Karaciğer Nakil Sonuçlarımız

Ahmet Kargı[1], Serdar Aslan[1], Şerafettin Yazar[1], Bünyamin Gürbulak[1], Ayşe Selimoğlu[2], İbrahim Astarcıoğlu[1], Kamil Yalçın Polat[1]

[1]Memorial Bahçelievler Hastenesi Genel Cerrahi Istanbul-Turkey

[2]Memorial Bahçelievler Hastanesi Çocuk Gastroenteroloji İstanbul-Türkiye

AMAÇ: Son dönem pediatrik karaciğer yetmezliği için karaciğer nakli hayat kurtarıcı bir tedavidir. Son 7 yılda (2016-2023 Temmuz) merkezimizde gerçekleştirilen pediatrik karaciğer nakil sonuçları ve sağkalımı etkileyen prognostik faktörleri sunmayı amaçladık.
YÖNTEMLER: Demografik özellikler, etyoloji, geçirilmiş cerrahiler (Kasai prosedürü), biliyer, vasküler ve enfeksiyöz komplikasyonlar, mekanik ventilasyon, yoğun bakım, hastanede kalış süresi ve mortalite oranı belirlendi. Bu parametrelere göre univariate ve multivariate analizler yapılarak greft ve hasta sağkalım oranlarını etkileyen faktörler belirlendi.
SONUÇLAR: Merkezimizde 254 Pe-LT/ 1676 LT (% 15,1) yapılmıştır. Son 7 yılda 254 Pe-LT/ 1248 LT (% 20,35) yapılmıştır. Bu oran (Pe-LT/ LT oranı) ülkemiz için ulusal düzeyde 1741/ 15886'dır (%10,95). 248 pediatrik hastaya 254 karaciğer nakli yapıldı. Altı hastaya (%2,4) re-transplantasyon (Re-tx) yapıldı. Dokuz hastaya kadaverik karaciğer nakli uygulandı. Greft sağkalım oranları <30 gün, 30-90 gün, 91-364 gün, 1-3 yıl ve >3 yıl için sırasıyla %87, %83, %78, %78, %78 ve %78 idi. Hasta sağkalım oranları ise sırasıyla <30 gün, 30-90 gün, 91-364 gün, 1-3 yıl ve >3 yıl için %91.5, %85.7, %82, %81.5 ve %81.5 idi.
Univariate analizde yaş, kilo, yoğun bakımda kalış süresi, mekanik ventilasyon süresi, soğuk iskemi süresi, GRWR, re-operasyon, Portal ven trombozu, hepatik arter trombozu ve biliyer fistül ile morbidite ve mortalite arasında istatistiksel olarak anlamlı ilişki saptandı (p0.05). Multivariate analizlerde bu parametrelerde mortalite ve morbidite ile anlamlı korelasyon bulunmadı (p>0,05). Metabolik hastalıklar ve akut fulminan yetmezlik grubunda 5 yıllık sağkalım oranlarımız %93,8 ve %100'dür.
SONUÇ: 1 yıllık ve 5 yıllık sağ kalım oranlarının aynı olması, hastalarda ilk yıl görülen biliyer, vasküler ve enfeksiyöz komplikasyonların başarılı yönetimi ile yüksek oranda survival mümkündür.

Anahtar Kelimeler: Pediatrik karaciğer nakli, Canlı vericili karaciğer nakli, Bilio-vasküler komplikasyonlar

SS-41

Pediatrik Hasta Grubunda Canlı Vericiden Karaciğer Sol Lateral Seksiyon Nakli Sonrası Greft Hacimlerindeki Büyüme Seyri

Mustafa Caner Aydın[1], Beslen Goksoy[1], Kursat Rahmi Serin[1], Feza Ekiz[1], Hacer Ayşen Yavru[2], Dilek Güller[3], Zerrin Önal[4], Demet Demirkol[5], Özlem Durmaz[4], İlgin Özden[1], Yaman Tekant[1], Cem Ibis[1]

[1]İstanbul Üniversitesi İstanbul Tıp Fakültesi, Genel Cerrahi Anabilim Dalı, Karaciğer Pankreas ve Safra Yolları Cerrahisi ve Karaciğer Transplantasyon Ünitesi

[2]İstanbul Üniversitesi İstanbul Tıp Fakültesi, Anesteziyoloji ve Reanimasyon Anabilim Dalı

[3]İstanbul Florence Nightingale Hastanesi, Pediatrik Gastroenteroloji Bilim Dalı

[4]İstanbul Üniversitesi İstanbul Tıp Fakültesi, Pediatrik Gastroenteroloji Bilim Dalı

[5]İstanbul Üniversitesi İstanbul Tıp Fakültesi, Pediatrik Yoğun Bakım Bilim Dalı

AMAÇ: Kliniğimizde pediatrik hasta grubunda canlı vericiden karaciğer sol lateral seksiyon nakli sonrası greft hacimlerinin büyümesinin kesitsel görüntümeler ile değerlendirmesi
YÖNTEM: Bu çalışmada 2014-2019 yılları arasında kurumumuz Karaciğer Transplantasyon Ünitesinde canlı vericiden karaciğer sol lateral seksiyon nakli yapılan pediatrik hastaların günümüzden nakil tarihine kadar geçen sürede gerek protokol gerek diğer nedenlerle yapılan kesitsel görüntülemeler üzerinden volumetri yapılarak zamana karşı greft hacimlerindeki büyüme seyri incelendi. Hastaların demografik verileri, yatış süreleri, komplikasyonları, birim ve toplam süre içinde büyüme oranları ve son görüntüleme tarihlerindeki antropometrik verilerine göre ulaşması beklenen standart karaciğer hacimlerinin verileri karşılaştırmalı olarak değerlendirildi.
BULGU: Belirtilen dönem içerisinde 23 hasta ve bu hastalara yapılan toplam 24 karaciğer nakli takibe alındı. Nakillerin 16'sı (%67) kadın, 8'i erkek (%33) hastada gerçekleştirildi. Nakil tarihlerindeki median yaş 18 (5-204) ay ve ortalama yatış süresi 65 gün idi. Nakil sonrası 4 (%16) hastada cerrahi komplikasyon geliştiği izlenirken, kronik rejeksiyon gelişen 1 hastada retransplantasyon yapıldığı saptandı. Süreç içerisinde 3 hastanın nakilden bağımsız olarak vefat ettiği görüldü. Her bir greft için hesaplanan hacimler ile zamana karşı büyüme eğrileri oluşturuldu. Ortalama değer olmak üzere greft hacimlerinde 1. haftada (n:17) %80, 1. ayda (n:17) %89, 1. yılda (n:12) %90 ve son görüntüleme tarihlerinde (n:24) %128 artış olduğu saptandı. Vakaların son görüntüleme tarihlerindeki antropometrik verileri ile yapılan formül hesaplamalarıyla ulaşılması beklenen standart karaciğer hacimleri ile gerçekte ulaşılan karaciğer hacimlerinin karşılaştırılması sonucunda median olarak %94 oranında standart karaciğer hacmine ulaşılmış olduğu ortaya koyulmuştur.
SONUÇ: Sol lateral seksiyon greftlerinin büyüme paternleri genelde bilinmemektedir. Bunun nedeni sorunsuz giden hastalarda hacim büyümelerinin görüntüleme yapılarak takip edilmemesi ve buna ihtiyaç duyulmamasıdır. Değişik endikasyonlarla yapılan kesitsel görüntülemelerin derlenerek hacim büyüme paternlerinin ortaya konulması bu hasta grubunda kaynak bilgi oluşturma adına yol gösterici olarak kullanılabilir.

Anahtar Kelimeler: Canlı vericili karaciğer nakli, Pediatrik hastalar, Volumetri

SS-42

Beyin Ölümü Olan Hastalarda Prokalsitonin ve CRP'nin Kan Kültür Üremesi ile ilişkisi

Gülhan Cömert[1], Burak Yavuz[2], Batuhan Kaya[2], İbrahim Çoğal[2], Merih Altıok[2], Ahmet Gökhan Sarıtaş[2], Abdullah Ülkü[2], Atılgan Tolga Akçam[2]

[1]Çukurova Üniversitesi Tıp Fakültesi, Organ Nakli Merkezi, Adana

[2]Çukurova Üniversitesi Tıp Fakültesi, Genel Cerrahi Anabilim Dalı, Adana

GİRİŞ: Organ nakli bekleyen hastalarda, beyin ölümü gerçekleşmiş donörlerdeki enfeksiyon riskini belirlemek kritik bir öneme sahiptir. C-reaktif protein (CRP) seviyeleri, bu riskin belirlenmesinde anahtar bir rol oynamaktadır. Bu çalışma, beyin ölümü olan donörlerdeki CRP seviyeleri ile kan kültürü üremesi arasındaki ilişkiyi ve bunun nakil sonuçlarına olan etkisini incelemeyi amaçlamaktadır.

YÖNTEM: Çukurova Üniversitesi Tıp Fakültesi'nde 2016-2021 tarihleri arasında yoğun bakımda yatan ve beyin ölümü gerçekleşen 107 hasta üzerinde bir inceleme gerçekleştirildi. Bu hastaların demografik bilgileri, beyin ölümü nedenleri, CRP ve prokalsitonin değerleri ile kan kültür üremeleri detaylı olarak değerlendirildi. Kan kültürü sonuçlarına dayanarak CRP ve prokalsitonin için ROC analizi kullanılarak belirlenen cut-off değerlerinin, diğer parametrelerle olan ilişkisi ele alındı.

BULGULAR: Hastaların %53.3'ü (n=57) erkek, %46,7'si (n=50) kadındı. Beyin ölümünün etiyolojisi hastaların %6.5'inde travmatik beyin hasarı, %12.1'inde iskemik stroke, %9.3'ünde hipoksik beyin hasarı, %72'sinde ise intrakranial hemoraji idi. Hastaların %15'inde (n=16) kan kültüründe üreme olduğu gözlendi. Kan kültüründe üremenin prediksiyonu için yapılan ROC analizinde, CRP için cut-off değeri 20.55 mg/L (AUC 0.575), prokalsitonin için cut-off değeri ise 0.715 ng/mL (AUC 0.571) olarak belirlendi ve her iki parametre için düşük ve yüksek değerlerle iki grup oluşturuldu. CRP düşük grupta etiyolojide intrakranial hemoraji oranı, yüksek gruba göre daha fazla görülüyordu (%84 vs %58.1, $p<0.05$). CRP Benzer şekilde prokalsitonun düşük grupta etiyolojide intrakranial hemoraji oranı yüksek gruba göre daha fazla görülüyordu (%81,4 vs %59, $p<0.05$). Prokalsitonin yüksek grupta kan transfüzyonu olan hastalar, düşük gruba göre daha fazlaydı ($p<0.05$).

Tartışma ve SONUÇ: CRP ve Prokalsitoninin literatürde beyin ölümü gelişen organ donörlerinde greft yetmezliği ilişkisi tanımlanmıştır. Yoğun bakım hastalarında ciddi hastane kaynaklı enfeksiyonlar görülebileceğinden ve grefti tehlikeye sokabileceğinden ötürü bu komplikasyonların erken prediksiyonu, alıcının sağkalımı açısından önemli prediksiyon modelleri oluşturmada rol oynayabilir.

Anahtar Kelimeler: Karaciğer Nakli, Beyin Ölümü, Sağkalım Modelleri

SS-43

karaciğer nakillerinde safra yolu anastomoz komplikasyonlarında risk faktörleri

Ümmü Ebiha Çelik, Ulaş Aras, Halil Aydoğmuş
AKDENİZ ÜNİVERSİTESİ HASTANESİ,GENEL CERRAHİ ANA BİLİM DALI BAŞKANI,ANTALYA

çalışmamızda safra yolu risk faktörlerini karşılaştırdık. safra yolu anstomozları, etyolojileri, kan ürünü trasfüzyonu, vakküler anastomoz komplikasyonları ile safra yolu komplikasyonları arasındaki ilşikiyi değerlendirdik

BULGULAR:
Çalışmaya Ocak 2015-Hazirah 2022 arasındaki canlı karaciğerden nakil olan 227 hasta çalımaya dahil edildi. Safra yolu anastomozları 5 gruba ayrıldı. Grup 1 duct to duct anastomoz en sık kullanılan anastomozdu ve bu grupta 143 hasta (%63) saptandı, grup 2 çoklu safra yolu duct to duct anastomoz 41 hasta(%18), grup 3 rekonstrüksıyonla duct to duct anastomoz 19 hasta(%8.4), grup 4 hepatikojejenostomi 16 hasta (%7), grup 5 çoklu hepatikojejenostomi 8 hasta(%3.5) mevcuttu.safra yolu komplikasyonu 75 hasta (%37.4) rastlandı. 54 hastada(% 74) safra yolu darlığı, 21 hastada (%28)blioma, 10 hastada (%13.3) taş izlenmiştir.Hastaların 127 si(%78)eritrosit süspnsiyonu (ER), 40 "ı (% 24) trombosit süspansiyonu (TR) transfüzyon yapıldığı izlendi. Çoku hepatikojejenostomi safra yolunda kaçak oranı anlamlı izlendi (P=0.03).safra yolu darlığı ve anastmoz türü arasında anlamlı ilişki izlenmesede çoklu duct-duct anastomoz ve tekli hepatikojejenostomi gruplarıda sayıda bariz bir artış söz kousuydu. ER ve TR süspansiyonu trasfüzyon yapılan hastalarda safra yolu komplikasyonu oranı yüksekti (p=0.01).

Çalışmamızda çoklu hepatikojejenostomi safra anastomozunda kaçak oranı daha çoktu, bunun sebebi anastomoz zorluğu ve enttrostominin beslenmesinini koledoğa göre daha az olması olabilir. Aynı zamanda safra yolu darlık komplikasyonunda çoklu koledok anastomoz ve tekli hj anastomoz oranı daha yüksekti ancak anlamlı p değerine ulaşılamadı ($p<0.05$). Bunun sebebi de küçük safra yollarından kaynaklı olabilir. kan ürünü trasfüzyonu yapılan hastalarda safra yolu komplikasyonu fazlaydı, Bunun sebebi hataların inraoperatif kanama ve hipoperfüzyon olabilir. Bizim görüşümüzce çoklu safra yolu olan hastalarda back-table da ya da greft alıcı karaciğer batınına yerleştirildikten sonra safra yolu rekonstrüksiyonu yapılarak tek anastmoz yapılması önerilir.

Anahtar Kelimeler: karaciğer nakli, safra yolu, kaçak

safra yolu anastomoz

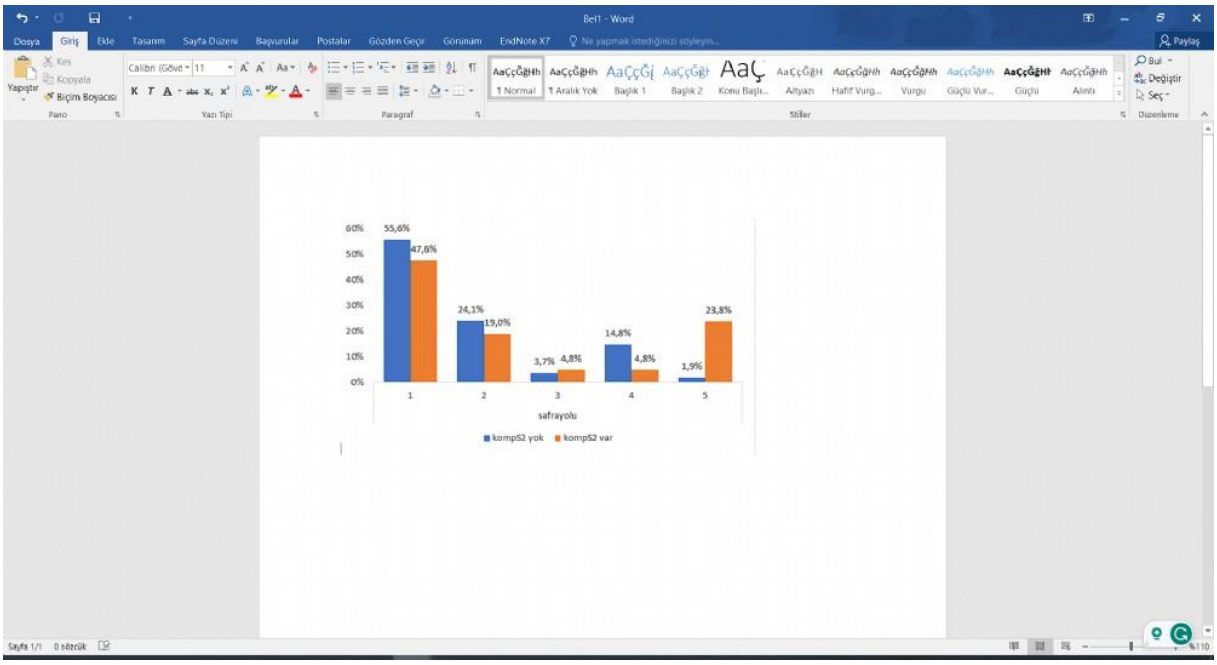

safra yolu anastomoz tipleri ile *kaçak arasındaki ilişki*

safra yolu anastomoz

duct yo duct	10	%47	p=0.036
Çoklu d-d	4	%19	
rekonstrüksiyon ile duct-duct	1	%4.8	
tek hj	1	%4.8	
çoklu hj	5	%23.8	

anastomoz tipine göre safra yolu kaçak riski

SS-44

Pankreas kanserlerinde rezektabiliteyi öngörmek mümkün mü? Üçüncü basamak merkezde retrospektif bir çalışma

Cengiz Ceylan[1], Emrah Cengiz[2], Cuneyt Kayaalp[3], Cemalettin Aydın[1]
[1]İnönü Üniversitesi, Gastroenteroloji Cerrahisi Bilim Dalı, Malatya
[2]Doktor Ersin Arslan Eğitim ve Araştırma Hastanesi, Gastroenteroloji Cerrahisi Kliniği, Gaziantep
[3]Özel Klinik, Gastroenteroloji Cerrahisi, İstanbul

Amaç
Pankreas duktal adenokarsinomlu (PDAK) hastalarda rezektabilite koşulları, güncel kılavuzlarda belirtilen önerilere (anatomik, labaratuar ve genel status) göre değerlendirilir. Bununla birlikte, perioperatif eksplorasyonda hastalar unrezektable olarak değerlendirilebileceğinden bu yöntemler hala yetersiz kalabilimektedir. Çalışmamız PDAK hastalarının rezektabilitesini tahmin edecek yeni belirleyicileri tanımlamayı amaçlamaktadır.
Yöntem
2010 ve 2022 yılları arasında potansiyel rezektable PDAK (radyolojik olarak) nedeniyle cerrahi eksplorasyon yapılan hastalar retrospektif olarak analiz edildi ve iki gruba ayrıldı: eksplorasyon sırasında rezektable ve unrezektable (rezektabilite kararı iki deneyimli cerrah tarafından verildi). Tanımlanan öngörücülere dayalı olarak rezektabiliteyi tahmin etmek için univariate ve multivariate lojistik regresyon analizleri kullanıldı. Ayrıca değişkenlerin kestirim değerleri ROC analizi kullanılarak değerlendirildi.
Bulgular
Bu çalışmada 120 hastaya PDAK nedeniyle eksplore edildi. Bunlardan 30 (%25) hasta ameliyat sırasında unrezektable olduğu görüldü. Popülasyonunun median yaşı (IQR) 66 (59-73) idi ve 84'ü (%70,0) erkekti. Univariate regresyon analizlerinde, PDAK'ın rezektabilite durumuyla ileri yaş ($p<0,001$), tümör boyutu ($p=0,001$), CA 19-9 düzeyleri (>500 U/mL; $p<0,001$, ≥75 ng/mL; $p=0,207$), CEA düzeyleri ($p<0,001$), nötrofil-lenfosit ratio (NLR; $p=0,009$), platelet-lenfosit ratio (PLR; $p=0,012$) ve lenfopeni (<0,001) ilişkiliydi. Ancak multivariate analizlerde, tümör boyutunun ≥4 cm, CA 19-9 seviyesinin >500 U/mL ve lenfosit sayısının $\leq 1,55 \times 10^3$/uL (sırasıyla $p=0,013$, 0,014, 0,031) unrezektable tümörlerde bağımsız risk faktörü olduğu görüldü.
Sonuç
Bu sonuçlar, tümör boyutunun, yüksek CA 19-9 seviyelerinin ve lenfopeninin PDAK hastalarında unrezektabilite ile ilişkili olduğunu göstermektedir. Bu faktörler, bir hastanın unrezektable bir tümör olma olasılığını tahmin etmede yararlı olabilir ve tedavi kararlarını ve prognozu yönlendirmeye yardımcı olabilir.

Anahtar Kelimeler: pankreas adenokarsinomu, prediktif faktör, rezektabilite

SS-45

Periampüller Tümör Cerrahisi Sonrası 1 Yıllık Mortaliteyi Öngörebilir miyiz?

Akile Zengin[1], Yusuf Murat Bag[2], Ahmet Murat Şendil[3], Mehmet Kulus[1], Murat Ulaş[1], Mehmet Kılıç[3]
[1]Eskişehir Osmangazi Üniversitesi Tıp Fakültesi, Gastroenteroloji Cerrahisi Bilim Dalı, Eskişehir
[2]Ankara Eğitim ve Araştırma Hastanesi, Genel Cerrahi Anabilim Dalı, Ankara
[3]Eskişehir Osmangazi Üniversitesi Tıp Fakültesi, Genel Cerrahi Anabilim Dalı, Eskişehir

AMAÇ: Pankreas kanseri mortal solid tümörlerden biridir ve uzun dönem sağ kalım için radikal rezeksiyon tek çözümdür. Cerrahi sonrası 5 yıllık survival yaklaşık %20 olarak belirtilmiştir. Bu çalışmanın amacı pankretikoduodenektomi yapılan hastalarda perioperatif sonuçlar ve nutrisyonel durumla ilişkili skorlama sistemlerinin bir yıllık mortaliteyi öngörmedeki yeterliliklerini incelemektir.
YÖNTEM: Kasım 2017 ile mart 2023 arasında periampüller bölge tümörü nedeniyle pankreatikoduodenektomi yapılan 77 hasta bir yıllık surveyine göre mortalite (n=32) ve survival (n=45) olarak iki gruba ayrıldı. Grupların demografik, klinik, laboratuvar, patolojik verileri, perioperatif bulguları; hemoglobin, albümin, lenfosit ve platelet değerlerinin kombinasyonu ile hesaplanan HALP skoru ile lenfosit ve albümin değeri ile hesaplanan prognostik nutrisyonel indeks (PNI) skoru karşılaştırılması incelendi. İstatistiki olarak bir yıllık mortalitenin bağımsız öngörücülerini belirlemek amacıyla tek değişken cox regresyon analizi yapıldı. Sonrasında tek değişken regresyon analizlerinde p değeri <0,1 olarak tespit edilen değişkenleri dahil edilerek çoklu değişken cox regresyon analizi yapıldı. Çoklu değişken cox regresyon analizi sonucunda istatistiksel olarak anlamlı farklılık tespit edilen değişkenler için Kaplan-Meier survival analizi yapıldı.
BULGU: Preoperatif bulgular yaş ve total bilirubin dışında her iki grup için benzerdi. İntraoperatif bulgulardan operasyon süresi (465± 63,56; 433,11± 78,21; p=0,06) mortalite grubunda daha uzun olmakla birlikte anlamlı değildi. Postoperatif bulgular arasında çıkarılan patolojik lenf nodu sayısı (p=0,02) ve PNI skoru (p=0,03) bir yıllık mortalite öngörüsünde anlamlı iken HALP skoru anlamsız sonuca sahipti. Bir yıllık mortalite için bağımsız öngörücülerin tek değişken ve çoklu değişken Cox regresyon analiz sonuçlarında yaş (p=0,002) ve N2 evresi (p=0,016) anlamlıydı. Yaşın bir yıllık mortaliteyi öngörmedeki kabiliyetinin ROC analiz sonuçlarına göre cutoff yaş değeri 57,5 idi. Yaş ve N2 evresi bir yıllık mortalite için Kaplan-Meier survival analiz sonuçlarına göre (p=0,004; p=0,007) anlamlı olduğu görüldü.
SONUÇ: Periampüller tümör nedenli pankreatikoduodenektomi yapılan hastalarda 57,5 ve üzeri yaş ile çıkarılan patolojik lenf nodu sayısı bir yıllık mortaliteyi öngörmede etkilidir.

Anahtar Kelimeler: pankreas, whipple, lenf nodu, yaş, pni, halp

SS-46

Pankreatikoduodenektomide Vasküler Rezeksiyon

Ahmet Murat Şendil[1], Akile Zengin[2], Mehmet Kulus[2], Murat Ulaş[2], Mehmet Kılıç[1]
[1]Eskişehir Osmangazi Üniversitesi Tıp Fakültesi, Genel Cerrahi Anabilim Dalı, Eskişehir
[2]Eskişehir Osmangazi Üniversitesi Tıp Fakültesi, Gastroenteroloji Cerrahisi Bilim Dalı, Eskişehir

AMAÇ: Periampüller bölge tümörleri kötü prognoz ile giden ölümcül kanser türlerindendir. Cerrahi R0 rezeksiyon genel sağ kalım için önemlidir. Borderline veya lokal ileri evre periampüller bölge kanserlerinde vasküler rezeksiyon ve rekonstrüksiyon rezeksiyonun R0 olmasını sağlayabilmektedir. Bu yazıdaki amacımız kliniğimizde periampüller tümör nedeni ile pankreatikoduodenektomi ve portal ven rezeksiyonu yapılan hastaların postoperatif sonuçlarını paylaşmaktır.
YÖNTEM: Kasım 2017 ile mart 2023 arasında periampüller bölge tümörü nedeniyle pankreatikoduodenektomi yapılan 77 hastadan portal ven rezeksiyonu yapılan 9 hastanın demografik, klinik, laboratuvar, patolojik verileri, perioperatif bulguları ile 30 günlük, 90 günlük ve 1 yıllık mortalite sonuçlarını paylaşmaktır.
BULGULAR: Tablo 1'dedir.
SONUÇ: Periampüller tümör cerrahisi nedeni ile yapılan pankreatikoduodenektomiye gereklilik halinde portal ven rezeksiyonun eklenmesi tecrübeli cerrahlar tarafından güvenle tercih edilebilir.

Anahtar Kelimeler: portal ven, whipple, komplikasyon

SS-47

Whipple Prosedürü uygulanan hastalarda pankreatik anastomoz kacağının değerlendirilmesi: batın içi dren kateteri lokalizasyonunun önemi ve klinik deneyimimiz

SARP TUNALI, Recep Temel, Tufan Gümüş, alper uguz
EGE ÜNİVERSİTESİ GENEL CERRAHİ ANABİLİM DALI/İZMİR

AMAÇ: Periampuller tümör kanseri erkek-kadınlarda kansere bağlı 4.Ölüm sebebidir.Periampullertümör tedavisinde cerrahi olarak Whipple prosedürü uygulanabilmektedir.Whipple prosedürü;peroperatif-postoperatif dönem olarak komplike-zorlu cerrahidir.Bu çalışmamızda amaç Whipple prosedürü uygulanan hastaların dren lojlarının bilirubin/amilaz/lipaz değerleri sonuçlarıyla;postop drene edilecek lojun yerinin önemini,dren kullanım ve süresinin önemini göstermeyi amaçladık

YÖNTEM: Çalışmamıza Ege Üniversitesi Hastanesi Genel Cerrahi A.B.D.'nda Mart 2020 ile Haziran 2023 yılları arasında whipple prosedürü uygulanan 51 hasta dahil edilmiştir. Mevcut verileri Elektronik Hasta Dosyası (EHD) üzerinden retrospektif olarak taranmıştır. Hastaların yaş, cinsiyet, diyabetis mellitus (DM) varlığı, postoperatif 1. ve 3. gün dren sıvısından çalışılan; bilirubin-amilaz-lipaz değerleri, postoperatif 1. ve 3. gün kandan çalışılan;bilirubin-amilaz-lipaz,albümin,lökositsayısı,C-ReaktifProtein(CRP),nötrofil yüzdeleri,hemoglobin düzeyleri retrospektif olarak incelenmiştir.Sag dren retroperitonda pj anastomuzununposteriorunda,sol dren lessersactan pj anastomozunun superioruna uzanmaktadır.

BULGULAR: Dren sıvısından alınan bilirubin-amilaz-lipaz değerleri, kandan alınan bilirubin-amilaz-lipaz değerlerine bölünmüş olup; postoperatif 1.Gün alınan sağ dren bilirubin oranı 1,05(±0,35),soldrenbilirubin oranı 1,24(±1,16),sağdrenamilaz oranı 3,88(±6,79),sol dren amilaz oranı 12,51(±19,30),sağdrenlipaz oranı 10,73(±16,98), soldrenlipaz oranı 35,71(±54,99) saptanmıştır.Sağ ve sol drenlerden 1.günde alınan örnekler sağ drenden alınan örnekler ve sol drenden alınan örnekler şeklinde kıyaslandığında; bilirubin açısından istatistiksel olarak anlamlı fark saptanmazken(p=0,204),amilaz ve lipaz değerleri arasında anlamlı fark saptanmıştır(sırasıyla p=0,002, p=0,001).Postoperatif 3.Gün alınan sağ dren bilirubin oranı 3,31(±11,13),sol dren bilirubin oranı 1,87(±1,49),sağ dren amilaz oranı 3,14(±4,91),sol dren amilaz oranı 9,07(±16,8),sağ dren lipaz oranı 12,43(32,48),sol dren lipaz oranı 60,69(±140,59) saptanmıştır.Sağ ve sol drenlerden postop 3.Günde alınan örnekler sağ drenden alınan örnekler ve sol drenden alınan örnekler şeklinde kıyaslandığında bilirubin açısından istatistiksel fark saptanmazken(p=0,366),amilaz-lipaz değerleri arasında anlamlı fark saptanmıştır.(sırasıylap=0,006,p=0,009)

SONUÇ: Whipple Prosedürü sonrasında amilaz-lipaz değerlerinin sol drende postop 1.ve3.gün pozitif olması,sağ dren amilaz-lipaz değerlerinin anlamlı saptanması drenlerin drene ettiği loj açısından önemlidir.Sonuçta lessersactan pj anastomozunun superioruna uzanan bir drenajın takipte cerrah açısından kaçak riskini daha doğru göstermesi açısından önemi büyüktür.Dren takibinde kaçağın erken saptanması komplikasyonlar için erken önlem alınmasını sağlayarak mortalite-morbiditeyi azaltacak;ucuz bir yöntem ile çalışılan değerlerin sonucuyla ekonomik olarak devletin harcamaları azaltılabilecektir.

Anahtar Kelimeler: whippleprosedürü, pankreatikkaçaklar, drenaj, drenamilazlipaz,pankreaskanseri

SS-48

Total Pankreatektomilerde Vasküler Rezeksiyon Sonuçlarımız; Lokal İleri Pankreatik Karsinomlar

Recep Temel, TUFAN GÜMÜŞ, Ebubekir Korucuk, Murat Zeytunlu, alper uguz
Ege Üniversitesi, Genel Cerrahi Ana Bilim Dalı, İzmir

Pankreas kanseri kansere bağlı ölümler arasında dördüncü sıradadır. Vakaların yaklaşık %80'i unrezektabl seviyede iken tanı almaktadır. Ortalama sağkalım 12-19 ay olmak ile birlikte 5 yıllık sağkalım %25-30 arasında değişmektedir. Geçmişte vasküler invazyon cerrahi için kontraendikasyon oluşturmaktayken, günümüzde superior mezenterik ven ve portal ven invazyonları mutlak kontraendikasyon olmaktan çıkartılmıştır. Superior mezenterik arter, çölyak trunkus ve hepatik arterlere invazyonun rezeksiyonun önündeki engel olma konusunda ise sağkalım üzerinde yapılan çalışmalar devam etmektedir. Çalışmamızın amacı vasküler rezeksiyonun sağkalım üzerindeki etkisini irdelemek olup bu bağlamda kliniğimizde 2017 Ocak ile 2022 Ağustos ayları arasında adenokarsinom tanısı almış olan elektif olarak total pankreatektomi uygulanan 47 hasta retrospektif olarak taranmıştır.
Tanımlayıcı istatistiklerin değerlendirilmesi ardından hastalar vasküler rezeksiyon uygulanan ve uygulanmayan hastalar olmak üzere iki gruba ayrılmış, iki grup arasındaki farklar ve sağkalıma etkileri değerlendirilmiştir.
Dahil edilen hastaların ortalama yaşı 61,28 ± 10,28 saptanmıştır. 30'u (%61,2) erkek 17'si (%34,7) kadın saptanmıştır. 30 hastada (%61,2) vasküler rezeksiyon uygulanmamış iken, 17 hastada (%34,7) vasküler rezeksiyon uygulanmıştır. Hastalar vasküler rezeksiyon uygulanan ve uygulanmayan olmak üzere iki gruba ayrılmış, iki grup arasında yaş (p=0,555), cinsiyet (p=0,925), ECOG (p=0,518), ASA (p=0,512), komorbidite (p=0,271), tümör yerleşim yeri (p=0,312), tümör boyutu (p=0,106), hastanede yatış süresi (p=0,213), exitus gelişimi (p=0,199) açısından aralarında istatistiksel olarak anlamlılık saptanmamıştır. Benzer şekilde sağkalımlar değerlendirildiğinde vasküler rezeksiyon uygulanmayanlarda ortalama sağkalım 22,31 ay ± 3,76 iken vasküler rezeksiyon uygulanan hastalarda 23,71 ay ± 4,77 saptanmış, arada istatistiksel olarak anlamlı fark saptanmamıştır (p=0,695).
Zwart ve ark. yaptığı bir meta-analizde venöz vasküler reseksiyon uygulanan ve uygulanmayan hastalar karşılaştırılmış, çalışmamız ile benzer şekilde sadece tümör boyutunda iki grup arasında anlamlı fark saptanmış ve her iki grubunda sağkalımlarının benzer olduğu gösterilmiştir. Çalışmamız bu açıdan literatür ile uyumluluk göstermektedir.Tamburrino ve ark yaptığı çalışmada ise vasküler rezeksiyonun artık küratif cerrahiye engel bir durum teşkil etmediğini, seçili hastalarda ve özelleşmiş merkezlerde güven ile vasküler rezeksiyonun uygulanabilirliğinden bahsetmiştir

Anahtar Kelimeler: Borderline Pankreas Karsinomu, Vasküler Rezeksiyon, Sağkalım

SS-49

Sarkopeninin pankreatikoduodenektomi sonrası morbiditeye etkisi

Egemen Özdemir[1], Hilal Er Ulubaba[2], Mehmet Karahan[3], Cemalettin Aydın[4], Cüneyt Kayaalp[5]
[1]İstanbul Üniversitesi-Cerrahpaşa, Genel Cerrahi Anabilim Dalı, İstanbul
[2]Yeşilyurt Hasan Çalık Devlet Hastanesi, Radyoloji Kliniği, Malatya
[3]Kartal Dr. Lütfi Kırdar Şehir Hastanesi, Genel Cerrahi Kliniği, İstanbul
[4]İnönü Üniversitesi, Gastroenteroloji Cerrahisi Bilim Dalı, Malatya
[5]Özel Muayenehane, Istanbul

AMAÇ: Sarkopenin birçok operasyon sonrası komplikasyon oranlarını artırdığı bilinmektedir. Bu çalışmada ise sarkopeninin pankreatikoduodenektomi yapılan hastalarda postoperatif morbiditeye etkisi incelenmiştir.

YÖNTEM: Periampüller bölgede kitle nedeniyle 2012 ve 2020 yılları arasında tek bir merkezde elektif açık pankreatikoduodenektomi yapılmış 18 yaş üstü 159 hastanın verileri retrospektif olarak incelenmiştir. Acil endikasyonla yapılan, laparoskopik yapılan, pankreas anastomozu yapılmayan ve operasyon öncesi son iki ay içinde hasta görüntü arşivinde bilgisayarlı tomografisi bulunmayan vakalar çalışma dışında bırakılmıştır. Hastaların operasyondan önce iki ay içinde çekilmiş bilgisayarlı tomografilerinde L3 vertebra kesitlerinden iskelet kas alanı hesaplanmıştır. Toplam iskelet kas alanı, Analis ASAN J morfometri programı kullanılarak psoas, quadratus lumborum, transversus abdominis, eksternal ve internal oblik kaslar, rektus abdominis ve erektor spina kas alanları ölçülerek hesaplanmıştır. Analizlerde kullanmak üzere hesaplanan iskelet kas indeksi (SMI), cm2 cinsinden kesitsel toplam kas alanının metre cinsinden boyun karesine bölünmesi ile elde edilmiştir. ROC eğrisi kullanılarak SMI için cutoff değer belirlenmiştir. Bu indeksin postoperatif toplam komplikasyon, kanama, pankreas fistülü, reoperasyon oranlarına ve yatış süresine etkisi incelenmiştir.

BULGULAR: Çalışmaya toplam 66 hasta (45 erkek, 21 kadın) dahil edilmiştir. SMI cutoff değeri 45 olarak hesaplanmıştır. Bu cutoff kullanılarak yapılan karşılaştırmalı analizlerde postoperatif toplam komplikasyon, kanama, pankreas fistülü oranları ve yatış süresi açısından fark saptanmamıştır. Fakat SMI <45 olan grupta grade-C pankreas fistülü (%21.1 vs %2.1, p=0.07) ve reoperasyon oranlarının (%21.1 vs %4.3, p=0.03) belirgin olarak artmış olduğu görülmüştür.

SONUÇ: Sarkopeni, pankreatikoduodenektomi sonrası ağır pankreas fistülü ve reoperasyon oranlarını artırmaktadır. Bu hasta grubu ameliyat öncesi hazırlık döneminde bu özellik açısından da ele alınmalıdır.

Anahtar Kelimeler: malnutrisyon, sarkopeni, Whipple prosedürü

SS-50

Pankreatikoduodenektomi yapılan hastalarda enfektif komplikasyonlar ile portal klempaj ilişkisi

Onur Metindoğan[1], Mehmet Akif Türkoğlu[1], Elif Ayça Şahin[2]
[1]Gazi Üniversitesi, Genel Cerrahi Anabilim Dalı, Ankara
[2]Gazi Üniversitesi, Tıbbi Mikrobiyoloji Anabilim Dalı, Ankara

AMAÇ: Pankreatikoduodenektomi (PD) sonrasında görülen yüksek morbidite düzeyinin en önemli nedenlerinden biri enfeksiyöz komplikasyonlardır. Kemoterapi ve cerrahi teknikteki gelişmelerle portal ven rezeksiyonu (PVR), invazyon şüphesi olan pankreas kanserli olgularda artan sıklıkta uygulanmaktadır. PVRnin bir parçası olan portal klempajın iskemi reperfüzyon hasarı yapabileceği ve iskemi reperfüzyon hasarının bakteriyel translokasyon yoluyla postoperastif enfeksiyöz komplikasyonlarda rol oynayabileceği bilinmektedir. PVR ve rekonstrüksiyon sırasında uygulanan portal klempaj süresinin enfeksiyöz komplikasyonlara etkisi aydınlatılmamış bir konudur. Bu çalışmamızda PVR ve portal klempaj süresi de dahil edilerek enfeksiyöz komplikasyonlar üzerinde etkili olabilecek faktörleri intraoperatif bakteriyel kontaminasyonu değerlendirerek inceleyeceğiz. Gereç ve YÖNTEMLER: Nisan 2018 ile Mayıs 2023 tarihleri arasında Gazi Üniversitesi Tıp Fakültesi Genel Cerrahi Anabilim Dalında periampüller malignite nedeniyle PD uygulanan 29 hasta çalışmaya dahil edildi. Hastalardan intraoperatif alınan safra sıvısı, peritoneal lavaj sıvısı örnekleri ve postoperatif dren sıvısı, cerrahi alan enfeksiyonu gelişen hastalarda enfekte alandan alınan örneklerde konvansiyonel kültür yöntemi ile mikrobiyoloji inceleme yapıldı. Hastaların olası risk faktörleri ve postoperatif sonuçları not edilerek istatistiksel inceleme yapıldı. BULGULAR: Çalışmaya dahil edilen 29 hastadan; 16 (%55,2) tanesinde PVR yapılırken, 13 (%44,8) hastada PVR yapılmadı. 23 hastanın intraoperatif alınan safra kültüründe, 23 hastanın ise peritoneal lavaj sıvısı örneğinde bakteri üremesi oldu. Postoperatif takiplerinde 14 (%48,3) hastada cerrahi alan enfeksiyonu gelişti. Bunlarda 13 tanesinde insizyonel cerrahi alan enfeksiyonu, 9 tanesinde intraabdominal cerrahi alan enfeksiyonu mevcuttu. Yapılan istatistiksel inceleme sonucunda biliyer drenaj (p=0,049) ve postpankreatektomi hemoraji (p=0,042) cerrahi alan enfeksiyonu için risk faktörleri olarak bulundu. Cerrahi alan enfeksiyonu gelişimi ile PVR arasında ilişki görülmedi. SONUÇ: Pankreatikoduodenektomi yapılan hastalarda PVRnin prosedüre eklenmesi; intraoperatif peritoneal kavitenin bakteriyel kontaminasyonu ve postoperatif cerrahi alan enfeksiyonu gelişiminde risk faktör olmadığı görüldü.

Anahtar Kelimeler: Cerrahi alan enfeksiyonu, Pankreatikoduodenektomi, Portal ven rezeksiyonu

Portomezenterik rezeksiyon ve portal klempaj süresinin kültürde üremelerde ile ilişkisi

Üreme saptanan örnek	PMR- (n=13; %44,8)	PMR+ (n=16; %55,2)	p*	Portal klempaj ≤15 dk (n=11; %68,8)	Portal klempaj >15 dk (n=5; %31,2)	p*
Safra sıvısı kültürü	(n=5, %31,2)	12 (%52,17)	0,663	8 (%66,67)	4 (%33,33)	0,99
EBS/PTK kültürü	9 (%56,25)	7 (%43,75)	0,593	5 (%71,43)	2 (%28,57)	0,99
Peritoneal lavaj kültürü	9 (%39,13)	14 (%60,87)	0,364	10 (%71,43)	4 (%28,57)	0,99
PO 1. gün dren kültürü	2 (%33,33)	4 (%66,67)	0,663	2 (%50)	2 (%50)	0,547

PO 3. gün dren kültürü	2 (%22,22)	7 (%77,78)	0,130	5 (%71,43)	2 (%28,57)	0,99
PO 5. gün dren kültürü	5 (%55,56)	4 (%44,44)	0,689	2 (%50)	2 (%50)	0,560
Yara yeri kültürü	7 (%53,85)	6 (%46,15)	0,467	3 (%50)	3 (%50)	0,299
Drenaj kültürü	5 (%71,43)	2 (%28,57)	0,192	1 (%50)	1 (%50)	0,99

PO postoperatif, EBS endoskopik biliyer stent, PTK perkütan transhepatik kateter, PMR+ portomezenterik rezeksiyon var, PMR- portomezenterik rezeksiyon yok. * Fisher's exact test

Enfekte alalardan alınan örneklerin kültür sonuçları

Mikroorganizma	Yara yeri	Drenaj Sıvısı	Toplam
Klebsiella	5	5	10
Escherichia coli	5	3	8
Enterococcus	4	3	7
Proteus	1	1	2
Acinetobacter	1	0	1
Candida	1	0	1

SS-51

Marmara-Yeğen Cutting Gastrojejunostomi'nin Pankreatikoduodenektomi Sonrası Gecikmiş Mide Boşalması Üzerindeki Etkisi: İlk Sonuçlar

Ali Emre Atıcı, Ayşegül Bahar Özocak, Ayşe Eren Kayacı, Şevket Cumhur Yeğen
Marmara Üniversitesi Tıp Fakültesi, Genel Cerrahi Anabilim Dalı, İstanbul

AMAÇ: Gecikmiş mide boşalması (DGE) pankreatoduodenektomi sonrası en sık görülen morbidite nedenlerinden biridir. Gastrojejunostomi anastomozunun teknik özelliklerini modifiye etmek, gecikmiş mide boşalmasının azaltılması için olumlu katkıda bulunabilir. Biz bu çalışmamızda gastrojejunostomi anastomozunun teknik modifikasyonunun pankreatikoduodenektomi sonrası gecikmiş mide boşalması üzerindeki etkisini araştırmayı amaçladık.

MATERYAL-METOD: Şubat 2019-Mayıs 2023 tarihleri arasında kliniğimizde klasik pankreatikoduodenektomi (%20-40 antrektomi ile) yapılan ve inkluzyon kriterlerine uyan 144 hasta çalışmaya dahil edildi. 107 hastaya klasik uç-yan gastrojejunostomi (Klasik GJ grubu) ve 37 hastaya Marmara-Yeğen kesisi ile parsiyel yan yana gastrojejunostomi (M-Yc grubu) yapıldı. Her iki grubun postoperatif gecikmiş mide boşalması oranları Uluslararası Pankreas Cerrahisi Çalışma Grubu (ISGPS) tanımı kullanılarak belirlendi ve karşılaştırıldı. Gecikmiş mide boşalması gelişimini etkileyen faktörlerin belirlenmesi için multivariate analiz yapıldı.

BULGULAR: DGE'nin toplam insidansı Klasik GJ grubunda %36.4 ve M-Yc grubunda %21.6 idi. DGE oranları açısından gruplar arasında istatistiksel anlamlı bir fark olmamasına rağmen (p=0,097), DGE M-Yc GJ grubunda Klasik GJ grubuna göre belirgin olarak daha düşüktü. Multivarite analiz ile intrabdominal sıvı/koleksiyonların varlığı, biliyer drenaj için ERCP kullanımı ve perkütan biliyer drenaj uygulanmasının DGE gelişimi için bağımsız prediktif faktörler olduğu saptandı.

SONUÇ: Bu çalışmamızda gecikmiş mide boşalması mekanizmasını anatomik konfigürasyon yönünden açıklamaya çalıştık. M-Yc GJ uygulanan hasta grubunda gecikmiş mide boşalmasının insidans ve ciddiyetinde azalma olduğunu saptadık.

Anahtar Kelimeler: gastrojejunostomi, pankreas, pankreatikoduodenektomi

SS-52

Psödokist drenajı sonrası spontan parankim transeksiyonu: vaka sunumu ve literatür incelemesi

Hakan Çakıt[1], Erman Sobutay[1], Murat Toksoy[1], Zeynep Ünal Kabaoğlu[2], Orhan Bilge[1]
[1]VKV Amerikan Hastanesi, Genel Cerrahi Kliniği, İstanbul
[2]VKV Amerikan Hastanesi, Radyoloji Kliniği, İstanbul

GİRİŞ: Pankreas transeksiyonu künt veya delici travmadan kaynaklanabilir ve izole yaralanmalar nadir görülür. Pankreasta meydana gelen yaralanmaların çoğu düşük derecelidir ve minimal müdahale ile tedavi edilebilir; ancak komplike yaralanmalar cerrahi müdahale gerektirir. Bu çalışmada daha önce literatürde tanımlanmamış, pankreas psödokist drenajı sonrası gelişen parankim ayrışması olgusu sunulacaktır.
VAKA: On yedi yaşındaki kadın hastanın 2017 yılında karın ağrısı nedeniyle yapılan tetkiklerinde akut pankreatit tespit edilmiş. Kontrastlı tomografi incelemesinde pankreas baş-gövde kesiminde 7x5 cm boyutlarında nekrotizan pankreatit bulguları saptanmış. Bir ay süreyle yapılan medikal tedavi sonrasında nekrotik alanda psödokist gelişmiş ve endoskopik kistogastrostomi uygulanarak drenaj sağlanmış. Sekiz yıllık takipte patoloji saptanmayan hastada 2023 senesinde tekrar pankreatit gelişmiş. Kontrastlı BT ve MRG'de pankreas baş kesiminde pankreatik kanal ile ilişkili müsinöz neoplazi ve pankreas korpus düzeyinde atrofi tespit edilmiş. ERCP ile pankreatik kanala stent yerleştirilerek pankreatit bulgularının gerilemesi sonrasında pankreatikoduodenektomi ameliyatı planlanmış.
Ameliyat bulgularında pankreas parankiminin, boyun kesiminde total olarak transekte olduğu, yalnızca içerisinde stent ile birlikte ana pankreatik kanalın salim olduğu görüldü. Pankreas baş rezeksiyonu için ana pankreas kanalının transekte edilmesi yeterli oldu. Kalan pankreas parankimine pankreatikojejunostomi anastamozu uygulandı. Hasta ameliyat sonrası dönemde komplikasyonsuz taburcu edildi. Patoloji sonucu pankreas baş kesiminde low grade intraduktal papiller müsinöz neoplazi olarak raporlandı.
SONUÇ: Künt karın travmalarının % 0.2-4'ünde pankreas yaralanması görülür. Yaralanma sadece hematom ya da yüzeyel parankim ayrışması (grade I) olabileceği gibi, pankreas baş kısmının total ayrışmasına yol açan ciddiyette olabilir. Literatürde travmaya bağlı pankreas ayrışmasının bildirildiği çok sayıda çalışma bulunmaktadır. Travmaya bağlı pankreas yaralanmalarında medikal tedavi ve/veya eksternal drenaj yeterli olduğu gibi birçok vakada ileri cerrahi müdahale gerekmektedir. Literatürde daha önce kist drenajına bağlı spontan parankim ayrışması bildirilmemiştir. Bu vakada sadece parankim ayrışmasının olması, ana pankreas kanalında ayrışma olmaması hastada patolojiye yol açmamıştır. Ancak ana pankreas kanalı ayrışmasının da eklenmesi durumunda pankreatik sıvı kaçağı nedeniyle komplikasyonların gelişmesi ve erken cerrahi müdahalenin gerekebileceği öngörülmektedir.

Anahtar Kelimeler: Pankreas, transeksiyon, ayrışma, psödokist drenajı

Transekte pankreas BT ve ameliyat görüntüsü

SS-53

Pankreatikoduodenektomi sonrası hastaneye tekrar yatış nedenlerinin önemi

Ömer Kubat, GÖKHAN ULUDAĞ, Aydın Yavuz, Huseyin Gobut, Kursat Dikmen, HASAN BOSTANCI, Mustafa Kerem
Gazi Üniversitesi Tıp Fakültesi, Genel Cerrahi Anabilimdalı, Ankara

GİRİŞ:Pankreatikoduodenektomi (PD) sonrası tekrar hastaneye yatışların önemi ile ilgili çalışmaların sayısı son zamanlarda giderek artmaktadır.Bir dekat ve öncesinde PD sonrası morbidite ve mortalite oranları bu komplikatif ameliyatın başarısının en önemli göstergeleri iken son yıllarda hastaneye yatış oranlarının ameliyat başarısının göstergesi açısından daha önemli olduğu gösterilmiştir.PD sonrası yeniden yatışların nedenleri ve klinik önemini değerlendirmeyi amaçladık.
MATERYAL ve METHODLAR: 2015-2022 yılları arasında Gazi Üniversitesi Genel Cerrahi kliniğine başvurmuş PD sonrası 182 hastanın demografik ve klinikopatolojik özellikleri, hastanede yatış süresi, tekrar hastaneye yatış nedenleri postoperatif 0-30, 30-60 ve >60 gün zaman aralıklarına göre araştırıldı.
BULGULAR: Hastaların yaş ortalaması 62 yıl(19-90) olup %64'ü erkek ve %36'sı kadındı.Hastaların %92'üne klasik PD ve %7'sine pilor koruyucu PD yapıldı.Hastanede kalış süresi ortalama 9 gündü(5-61).Hastaların ortalama takip süresi 42.6 ay olarak hesaplandı. Postoperatif pankreatik fistül (POPF) hastaların %22.5'inde görüldü. Hastaneye tekrar yatırılan hastalarda POPF görülme oranı (%14.8) hastaneye yatış yapılmayan hastalara (%7.6) göre yüksek bulundu(p<0,007).Hastaneye tekrar yatırılan hastalarda intraabdominal abse/koleksiyon görülme oranı (%43.9) hastaneye yatış yapılmayan hastalara (%18.1) göre yüksek bulundu(p<0,005).Hastaların %36,2'si 76 kez postoperatif dönemde (ilk 60 gün) tekrar hastaneye yatırıldı.Yatış süreleri ortalama 16(2-28) gündü.İlk 30 günde hastaneye başvuranların oranı %30 olarak hesaplandı.İlk 30 günde hastaneye yatırılan hastalarda mortalite oranı %4.5idi.Hastaneye yatış nedenleri; intra abdominal apse/koleksiyon (%43.9), hemoraji (%15.1), biliyer kaçak (%7.5), gecikmiş mide boşalımı (%22.7) ve kardiyak, pulmoner gibi diğer nedenler (%18.1) olduğu gözlendi.Taburculuk sonrası 30 ve 60 gün arası hastaneye tekrar yatışlarda mortalite oranı %1.5 ve hastane yatış oranı %12.1 olup en sık yatış nedeni %63 ile intrabdominal apse/koleksiyon olduğu gözlendi.
SONUÇ: Pankreatikoduodenektomi sonrası hastane yatış nedenleri sık görülen ve operasyona özgü komplikasyonlar ile ilişkiliydi.Pankreatikoduodenektomi sonrası hastaların iyileşme sürecinde daha sonra ortaya çıkan komplikasyonların optimal yönetimi için hastaneye tekrar yatışlar gerekli olabilir.Hastaların postoperatif dönemde klinik seyirlerine göre potansiyel olarak tekrar hastaneye yatışları tahmin edebilir.Bu nedenle hastaneye dönme riski taşıyan hastaların yönetimi ve bakımında düzenlemeler yapılabilir.

Anahtar Kelimeler: Whipple, Pankreatikoduodenektomi, Pankreatik Fistül

SS-54

Pankreas Adenokarsinomlarında Sistemik İnflamasyon Belirteçlerinin Prognostik Önemi

Seçkin Soğucak[1], Cihan Ağalar[1], Turuğsan Şafak[1], Tarkan Ünek[1], Mücahit Özbilgin[1], Tufan Egeli[1], Anıl Aysal Ağalar[2], Mehmet Emin Arayıcı[3]

[1]Dokuz Eylül Üniversitesi, Genel Cerrahi Ana Bilim Dalı, İzmir

[2]Dokuz Eylül Üniversitesi, Patoloji Ana Bilim Dalı, İzmir

[3]Dokuz Eylül Üniversitesi, Biyoistatistik ve Tıbbi Bilişim Ana Bilim Dalı, İzmir

AMAÇ: Pankreas adenokarsinomu; çoğunlukla erken teşhis edilemeyen ve sağkalım oranlarının düşük seyrettiği bir klinik gidişi karşımıza çıkarmaktadır. Burada hastaların tedavi seçeneğinden fayda göreceğine yönelik öngörü hayati önem arz etmektedir. Ancak bunu sağlayacak prognostik belirteçlerin saptanması ile doğru hasta seçimi yapılabilir. Böylece sağkalımda olumlu ilerlemeler elde edilirken gereksiz cerrahinin mortalite ve morbiditesinden de kaçınılmış olur. Çalışmamızda pankreas duktal adenokarsinomu nedeniyle ameliyat edilen hastalarda sistemik inflamasyon belirteçlerinin prognostik bir değerinin olup olmadığı veriler değerlendirilerek irdelenmiştir.
YÖNTEM: Ocak 2010 ile Ocak 2022 yılları arasında Dokuz Eylül Üniversitesi Genel Cerrahi Kliniği tarafından pankreas duktal adenokarsinomu nedeniyle total pankreatikoduodenektomi, proksimal pankreatikoduodenektomi ve metastazektomi yapılan 135 hasta retrospektif olarak incelendi.
BULGULAR: Kaplan Meier analizinde pronostik nütrisyonel indeks (p=0,034) ve lenfosit monosit oranı (p=0,016) kümülatif sağkalım açısından, Glasgow prognostik skoru (p=0,035) ve modifiye Glasgow prognostik skoru (p=0,043) hastalıksız sağkalım açısından istatistiki olarak anlamlı değerlerdir. Çok değişkenli Cox regresyon analizinde yaş (HR: 1,04 % 95 CI: 1,02-1,07 p<0,001) ve lenfosit monosit oranı (HR: 0,63 %95 CI:0,40-0,98 p=0,044) istatistiki olarak anlamlı değerler olarak görülmüştür.
SONUÇ: Preoperatif hesaplanan prognostik nütrisyonel indeks ve lenfosit monosit oranı küratif cerrahi planlanan pankreas duktal adenokarsinom tanılı hastalarda kümülatif sağkalım açısından prognostik belirteç olarak kullanılabilir.

Anahtar Kelimeler: pankreas duktal adenokarsinomu, pankreatikoduodenektomi, Glasgow prognostik skoru, prognositk nütrisyonel indeks, lenfosit monosit oranı

SS-55

Cerrahi kliniğimizde 2010-2023 yılları arasında yapılan distal pankreatektomi hastalarında modifiye glascow prognostik skorunun (mGPS) pankreatik fistülle ilişkisi

Tarkan Ünek, Gökçe Kıran Kazancı, Hatice İzel Ayartepe, Mücahit Özbilgin, Tufan Egeli, Cihan Ağalar
Dokuz Eylül Üniversitesi, Genel Cerrahi Ana Bilim Dalı, İzmir

GİRİŞ: Distal pankreatektomi ve splenektomi (DPS) benign ve malign pankreas tümörlerinde, kronik pankreatit ve batın travmalarında kullanılan yaygın cerrahi bir tekniktir. Bu prosedür %30-50 morbiditeye ve %1-42 mortaliteye sahiptir. Bu prosedürde en sık görülen cerrahi komplikasyon %10-20 oranında görülen pankreatik fistüldür(POPF). Modifiye Glascow prognostik skorunun(mGPS) sepsisli hastalar değerlendirilmesi için geşitirilen prognostik faktördür. Bu çalışmada preoperatif mGPS'un DPS yapılan hastalarda pankreatik fistül gelişimi için potansiyel bir belirleyici olup olmadığını belirlemek amaçlanmıştır..

YÖNTEMLER: Ocak 2010-Temmuz 2023 tarihleri arasında distal pankreatektomi yapılan hastalar çalışmaya dahil edildi Primer pankreas patolojisi dışında opere edilen hastalar çalışmaya dahil edilmedi. Cinsiyet, yaş, komorbidite, preoperatif bakılan CRP ve albümin değerleri, pankreasın bölünme şekli, BMI ve ASA bağımsız değişken olarak belirlendi. Postoperatif pankreatik fistülün sınıflandırılmasında International Study Group for Pancreatic Fistula (ISGPF) kullanıldı.

BULGULAR: Çalışmaya 133 hasta dahil edildi. Hastaların 76'sı(%57.1) kadındı. Ortalama yaş 58.51 ±14.40(18-85) idi. Bu hastalardan 43'ünde pankreatik fistül gelişimi olmuştu, bunların 34 'ü biyokimyasal kaçak şeklindeydi. 52 hastanın mGPS 0 idi. Bizim çalışmamızda mPGS sistemi Pankreatik fistül gelişimi için anlamlı değer oluşturmazken ($p>0.05$), post operatif 1. Gün alınan dren amilaz değerinin pankreatik fistül gelişimi için anlamlı olduğu görülmüştür($p<0.05$). POPF gelişen hastalarda 30 ve 90 günlük mortalite 0 idi.

SONUÇ: Çalışmamızda mGPS pankreatik fistül gelişimi için anlamlı bulunmamıştır. Pankreatik fistül gelişimini preoperatif belirleyicileri yeterli değildir. Ancak hala 1. Gün alınan Dren amilazı değerinin pankreatik fistülü öngörmede önemli bir prognostik faktör olduğu ortadadır.

Anahtar Kelimeler: distal pankreatektomi, ısgpf, mgps, pankreatik fistül

SS-56

Distal pankreatektomi sonrası pankreatik kaçağa etki eden faktörlerin araştırılması

Göksever Akpınar[1], Batuhan Eyduran[1], Korhan Tuncer[2], Fatma Dikişer[1], Yüksel Çalık[1], Erdinç Kamer[1]

[1]TC Sağlık Bilimleri Üniversitesi Tepecik Eğitim ve Araştırma Hastanesi, Genel Cerrahi Kliniği, İzmir

[2]TC Bakırçay Üniversitesi Çiğli Eğitim ve Araştırma Hastanesi, Genel Cerrahi Kliniği, İzmir

AMAÇ: Distal pankreatektomi sonrası pankreatik kaçağa etki eden faktörlerin araştırılması
YÖNTEM: 2017-2023 yılları arasında TC Sağlık Bilimleri Üniversitesi İzmir Tepecik Eğitim ve Araştırma Hastanesi'nde çeşitli tanılarla distal pankreatektomi uygulanan hastalar retrospektif olarak incelendi. Hastalar, ISGPS (International Study Group for Pancreatic Surgery) 2016 tanımlamasına göre postoperatif pankreatik kaçak/fistül gelişen grup ve gelişmeyen grup olmak üzere iki gruba ayrıldı. Değişkenler ve pankreatik kaçak gelişimi arasında istatistiksel olarak anlamlı ilişki olup olmadığı değerlendirildi.
BULGULAR: Çalışmaya 25 hasta dahil edildi. Hastaların 6'sında (%24) pankreatik kaçak saptandı. Kaçak gelişen hastaların bulguları şunlardır: Ortalama yaş 39.8±18.3 idi. Hastaların 3'ü (%50) erkek, 3'ü (%50) kadındı. Ortanca BMI (Body Mass Index) 22.5 (20.7-23) idi. PNI (Prognostic Nutritional Index) ortalaması 33.9±11.9 idi. Ortanca CCI (Charlson Comorbidity Index) 1 (0-2.3) idi. ASA (American Society of Anesthesiologist) Skoru 1 olan hasta sayısı 1 (%16.7), 2 olan hasta sayısı 4 (%66.7), 3 olan hasta sayısı 0 (%0), 4 olan hasta sayısı 1 (%16.7) idi. Hastaların 3'ünde (%50) sigara kullanımı mevcuttu. Neoadjuvan tedavi almış hasta sayısı 1 (%16.7) idi. Preoperatif BT (Bilgisayarlı Tomografi) veya MR (Manyetik Rezonans) görüntülerinde pankreas konturu düz olan 2 (%33.3) hasta, dalgalı olan 4 (%66.7) hasta vardı. Preoperatif hemoglobin değeri ortalaması 12.1±2.9 g/dL idi. Pankreas güdüğünü kapama yöntemi sütur ile olan 2 (%33.3) hasta, stapler ile olan 2 (%33.3) hasta, hem stapler hem sütur ile olan 2 (%33.3) hasta vardı. Operasyon süresi ortalama 239±110 dakikaydı. Postoperatif hemoglobin değeri ortalaması 11.1±1.4 g/dL idi. Clavien Dindo Skoru 1 olan hasta sayısı 3 (%50), 2 olan hasta sayısı 0 (%0), 3 olan hasta sayısı 2 (%33.3), 4 olan hasta sayısı 1 (%16.7), 5 olan hasta sayısı 0 (%0) idi.
SONUÇ: Yapılan tek değişkenli analizde kaçak gelişen grupta yaş ortalamasının daha düşük olduğu saptandı. Çok değişkenli analizde ise her iki grupta değerlendirilen parametreler arasında istatiksel olarak anlamlı fark saptanmadı.

Anahtar Kelimeler: Distal pankreatektomi, pankreatik fistül, pankreatik kaçak

SS-57

Pankreatikoduodenektomi Sonrası Postoperatif Komplikasyonlara Preoperatif Biliyer Drenajın Etkisi

Egemen Özdemir[1], Emrah Cengiz[2], Cemalettin Aydın[3], Cüneyt Kayaalp[4]
[1]İstanbul Üniversitesi-Cerrahpaşa, Genel Cerrahi Anabilim Dalı, İstanbul
[2]Dr. Ersin Arslan Eğitim ve Araştırma Hastanesi, Gastroenteroloji Cerrahisi Kliniği, Gaziantep
[3]İnönü Üniversitesi, Gastroenteroloji Cerrahisi Kliniği, Malatya
[4]Özel Muayenehane, İstanbul

AMAÇ: Pankreas cerrahisinde preoperatif biliyer drenajın postoperatif morbidite ve mortalite üzerine olan etkisi tartışma konusudur. Bu çalışmada pankreatikoduodenektomi yapılan hastaların postoperatif sonuçlarına preoperatif biliyer drenajın etkisi incelenmiştir.
YÖNTEM: Periampüller bölgede kitle nedeniyle 2009 ve 2020 yılları arasında tek bir merkezde elektif açık pankreatikoduodenektomi yapılmış 18 yaş üstü 193 hastanın verileri retrospektif olarak incelenmiştir. Acil endikasyonla yapılan, laparoskopik yapılan ve pankreas anastomozu yapılmayan vakalar çalışma dışında bırakılmıştır. Hasta karakteristik özellikleri ve postoperatif sonuçları hastaların preoperatif biliyer drenaj yapılma durumuna göre karşılaştırılmıştır.
BULGULAR: Tüm grupta morbidite oranı %65.1 ve mortalite oranı %12.5 idi. Preoperatif biliyer drenaj 99 hastada (%51.3) yapılmış ve 94 hastada (%48.7) yapılmamıştı. Preoperatif biliyer drenaj yapılan ve yapılmayan hastaların postoperatif komplikasyon, pankreas fistülü, kanama, reoperasyon ve mortalite oranları, hastanede ve yoğun bakımda kalış süreleri arasında fark saptanmamıştır. Preoperatif biliyer drenaj endoskopik (%39.9) veya perkütan (%15.5) olarak iki ayrı teknikte yapılmıştır. Alt grup analizlerde perkütan drenaj işlemi uygulanan hastaların toplam komplikasyon ve pankreas fistülü oranları benzer olmakla birlikte karın içi apse (%26.7 ve %11.1, p=0.037) ve pnömoni (%33.3 ve %13.6, p=0.008) oranları daha yüksekti. Endoskopik stentleme yapılmış hastaların da toplam komplikasyon ve pankreatik fistül oranları benzer olmakla birlikte biyokimyasal kaçak (grade A) oranları (%14.3 ve %29.6, p=0.014) daha az ve kliniğe yansıyan pankreatik fistül (grade B ve C) oranları (%35.1 ve %20, p=0.02) ise daha yüksekti.
SONUÇ: Genel olarak preoperatif biliyer drenaj uygulaması postoperatif komplikasyon ve mortalite oranlarını etkilememekle birlikte endoskopik stentleme hastaların klinik seyrinde önemli değişikliğe yol açan daha ağır pankreatik fistül tiplerinin (grade B ve C) gelişmesi ihtimalini artırmaktadır.

Anahtar Kelimeler: safra drenajı, sarılık, stent, Whipple prosedürü

SS-58

Preoperatif laboratuvar parametrelerinin pankreatikoduodenektomi sonuçlarını öngörmede etkisi

Egemen Özdemir[1], Hüseyin Kocaaslan[2], Cemalettin Aydın[3], Cüneyt Kayaalp[4]
[1]İstanbul Üniversitesi-Cerrahpaşa, Genel Cerrahi Anabilim Dalı, İstanbul
[2]Malatya Eğitim ve Araştırma Hastanesi, Gastroenteroloji Cerrahisi Kliniği, Malatya
[3]İnönü Üniversitesi, Gastroenteroloji Cerrahisi Bilim Dalı, Malatya
[4]Özel Muayenehane, İstanbul

AMAÇ: Özellikle morbiditesi yüksek ameliyatlar öncesinde olumsuz cerrahi sonuçları öngörmek için çeşitli parametreler kullanılmaktadır. Bu çalışmada pankreatikoduodenektomi yapılan hastaların erken postoperatif sonuçlarını öngörmede çeşitli laboratuvar parametrelerinin yeri incelenmiştir.

YÖNTEM: Periampüller bölgede kitle nedeniyle 2009 ve 2020 yılları arasında tek bir merkezde elektif açık pankreatikoduodenektomi yapılmış 18 yaş üstü 209 hastanın verileri retrospektif olarak incelenmiştir. Acil endikasyonla yapılan, laparoskopik yapılan, total pankreatektomi yapılan ve pankreas anastomozu yapılmayan vakalar çalışma dışında bırakılmıştır. Labaratuvar parametreleri olarak beyaz küre sayısı, hemoglobin, RDW, MPV, MCV, nötrofil sayısı, lenfosit sayısı, trombosit sayısı, albümin, nötrofil/lenfosit oranı, trombosit/lenfosit oranı, sistemik immün inflamasyon (SII) indeksi (trombosit sayısı x nötrofil sayısı / lenfosit sayısı) ve prognostik nutrisyonel indeks (PNI, (10 x albümin düzeyi) + (0.005 x lenfosit sayısı)) kullanıldı. Bu parametreler toplam postoperatif komplikasyon, pankreas fistülü, reoperasyon, mortalite oranı ve yatış süresi için analiz edildi.

BULGULAR: Tüm grupta toplam komplikasyon oranı %65.1, pankreas fistülü oranı %50, kliniğe yansıyan (grade B+C) pankreas fistülü oranı %26.8, reoperasyon oranı %14.9, mortalite oranı %12.4 ve yatış süresi medyan 16 (3-115) idi. RDW için ROC eğrisi kullanılarak saptanan 15 cuttoff değerine göre RDW yüksek vakalarda kliniğe yansıyan pankreas fistülü (%34.4 vs %19.8, p=0.02) ve toplam komplikasyon oranları (%71.8 vs 57.1, p=0.03) daha yüksekti. RDW ile diğer erken postoperatif sonuçlar ve ayrıca diğer laboratuvar parametreleri düzeyleri ile erken postoperatif sonuçlar arasında ilişki saptanmamıştır.

SONUÇ: RDW düzeyi, pankreatikoduodenektomi sonrası erken dönem komplikasyon ve daha ağır (grade B ve C) pankreas fistüllerini öngörmede bir laboratuvar parametresi olarak kullanılabilir.

Anahtar Kelimeler: biyokimya, laboratuvar, Whipple prosedürü

SS-59

Pankreatikoduodenektomi ile birlikte Venöz Vasküler Rekonstrüksiyon Yapılan Hastalarda Erken Dönem Sonuçlarımız

Yavuz Selim Anngın[1], Emrah Cengiz[3], Cüneyt Kayaalp[2], Cemalettin Aydın[1]
[1]İnönü Üniversitesi Tıp Fakültesi, Gastroenteroloji Cerrahi Bilim Dalı Malatya
[2]İstanbul
[3]Gaziantep Şehir Hastanesi, Gastroenterloji Cerrahi Bilim Dalı

GİRİŞ: Major vasküler invazyonu olan pankreatik tümörlerde vasküler rezeksiyonlar ile R0 cerrahi başarıya ulaşılabilse de operasyonun kompleks olması, tümörün lokal invazyon derecesi ve hastalığın daha ileri evre olması nedeniyle uygulama tartışmalıdır.

YÖNTEM: Bu çalışmada, 2010 ile 2023 yılları arasında İnönü Üniversitesi Tıp Fakültesi Gastroenteroloji Cerrahisi Bilim Dalında pankreatikoduodenektomi (PD) operasyonları sırasında uygulanan vasküler rekonstrüksiyonun etkileri ve sonuçları incelenmektedir. Toplamda 250 hastaya PD yapılmış ve bu hastaların 15’ ine vasküler rekonstrüksiyon uygulanmıştır. Çalışmamızdaki hastaların yaş ortalaması 64,9'dur. Bu hastaların 9'u erkektir. 11 hastada tümör pankreas kaynaklı iken, 2 hastada ampulla vateride 2 hastada ise distal koledokda bulunmaktadır.

Uygulanan Vasküler Rekonstrüksiyon İşlemleri: Vasküler rekonstrüksiyon işlemleri, PD operasyonlarının önemli bir parçasıdır ve sonuçları üzerinde etkili olabilir. Çalışmamızdaki hastalara aşağıdaki vasküler rekonstrüksiyon tipleri uygulanmıştır:

SMV	Rezeksiyonu	ve	Primer	Onarım	uygulanan	4	hasta
SMV	Rezeksiyon	ve	Greft	ile	onarım	uygulanan	3 hasta
SMV	Rezeksiyonu	ve	SMV'ye	Periton	Grefti	1	hasta
Porta	Rezeksiyonu	ve	Patch	ile	onarım	1	hasta
Porta	Rezeksiyonu	ve	Greft	ile	onarım	5	hasta
Porta	Rezeksiyonu	ve	2.	Seansta	Anastomoz	1	hasta

PD sonuçlarına odaklandığımızda, 15 hastaya vasküler rekonstrüksiyon işlemi uygulanmıştır ve bu hastaların hastanede kalış süreleri ortalama 20 (8-39) gündür. Hastaların 6’ sında (37,5 %) pankreatik fistül gelişmiştir ve 1 hasta batın içi apse nedeniyle tekrar ameliyata alınmıştır. 3 hasta (18,7%) postoperatif ilk bir ay içinde kaybedilmiştir. Ölüm nedenleri arasında, 2 hastada sepsise bağlı multi organ yetmezliği ve 1 hastada pulmoner komplikasyonlar bulunmaktadır. Hastaların ortalama tümör çapı 3,6 cm’ dir. Tüm PD yapılan hastaların 27’ sinde (10,8 %) cerrahi sınır pozitif iken vasküler rezeksiyon yaptığımız hastaların ise 2’ sinde (12,5%) cerrahi sınırda tümör devamlılığı gözlenmiştir.

SONUÇ: PD operasyonları, başarı ve risklerle dolu karmaşık cerrahi müdahalelerdir. Cerrahi ekibin deneyimi, hasta seçimi ve uygun vasküler rekonstrüksiyon stratejileri, bu operasyonların başarısını artırmada önemli rol oynamaktadır.

Anahtar Kelimeler: Periampuller bölge tümörleri, Pankreatikoduodenektomi, Vasküler rekonstrüksiyon

SS-60

Pankreatikoduodenektomiyle Eş Zamanlı Major Visseral Cerrahi Uygulamaları: 4 Yıllık Deneyimimiz

Hamit Ahmet Kabuli, Mahmut Said Değerli, Alpen Yahya Gümüşoğlu, Özden Canöz, Turgut Dönmez, Gökhan Tolga Adaş
İstanbul Bakırköy Dr.Sadi Konuk Eğitim ve Araştırma Hastanesi

GİRİŞ: Pankreatikoduodenektomi deneyim gerektiren komplike abdominal cerrahilerden biri olup mevcut gelişmelere rağmen iyi merkezlerde dahi yüksek morbidite ve kabul edilebilir mortaliye sahiptir. Pankreasa invaze lokal ileri komşu organların tümörlerinde veya ikinci primer tümör varlığında pankreatikoduodenektomi ile birlikte diğer organların rezeksiyonları gerekli olabilir. Bu çalışmada pankreatikoduodenektomi ile birlikte major visseral cerrahi prosedürlerin uygulandığı ender olgularımızı sunmayı amaçladık.
METOD: Çalışmaya 2017-2021 yılları arasında pankreatikoduodenektomi ile birlikte majör visseral cerrahi uygulanan 6 hasta dahil edildi. Hastaların demografik verileri, uygulanan cerrahi prosedürler, hastanede kalış süresi, komplikasyonlar, patoloji sonuçları, mortalite ve nüks gelişimi analiz edildi.
BULGULAR: Hastaların 4'ü erkek, 2'si kadın, ortalama yaş 62,66 idi. Üç hastaya pankreatikoduodenektomiyle eş zamanlı distal subtotal gastrektomi, iki hastaya sağ hemikolektomi, bir hastaya da abdominoperineal rezeksiyon uygulandı. Hastanede kalış süresi ortalama 10,6 gün idi. Distal subtotal gastrektomi yapılan iki hastada biyokimyasal kaçak, bir hastada grade-a mide boşalım güçlüğü görüldü. Tüm hastalarda R0 rezeksiyon sağlandı. Ortalama takip süresi 29,16 ay idi. Takip sürecinde kolon tümörü olan 1 hastada 12.ayda karaciğer metastazı saptandı. Mide tümörü olan 1 hastada 14. ayda mortalite izlendi.
SONUÇ: Lokal ileri visseral organların tümörlerinde bazen pankreatikoduodenektomi gerekebilir. Bu da cerrahi morbidite ve mortalite riskini artırmaktadır. Ancak; deneyimli merkezlerde, multidisipliner yaklaşımla ve onkolojik prensiplere uygun bir rezeksiyon yapıldığı takdirde, morbidite ve mortaliteyi kabul edilebilir bir düzeyde tutarak pankreatikoduodenektomiyle birlikte ikinci bir majör cerrahi işlem başarı ile uygulanabilir.

Anahtar Kelimeler: Pankreatikoduodenektomi, majör visseral cerrahi, gastrektomi, hemikolektomi

SS-61

151 ardışık pankreatikoduodenektomi: Tek merkez kısa dönem sonuçları

Ali Emre Atıcı, Ayşegül Bahar Özocak, Şevket Cumhur Yeğen
Marmara Üniversitesi Tıp Fakültesi, Genel Cerrahi Anabilim Dalı, İstanbul

AMAÇ: Rezeke edilebilecek periampuller tümörler için kür sağlayabilecek tek tedavi seçeneği pankreatikoduodenektomi operasyonudur. Pankreatikoduodenektomi teknik olarak zorlayıcı, önemli oranda morbidite ve mortaliteye neden olabilen bir prosedürdür. Bu çalışmada ardışık olarak pankreatikoduodenektomi yapılan 151 hastamızın kısa dönem sonuçlarını analiz etmeyi amaçladık.

MATERYAL-METOD: Marmara Üniversitesi Tıp Fakültesi Hastanesi Genel Cerrahi anabilim dalında Şubat 2019-Haziran 2023 tarihleri arasında pankreatikoduodenektomi yapılan ardışık 151 hastanın prospektif olarak kayıt edilen verileri retrospektif olarak analiz edildi.

BULGULAR: Hastaların 63'i kadın (%41.6), 87'si erkek (%57.2), ortalama yaş 63.6±11.9 olarak saptandı. Tümör lokalizasyonu 109 hastada (%72) pankreas başı, 23 hastada (%15) papilla ve 18 hastada (%11) pankreas unsinat bölge yerleşimliydi. Pankreatikojejenostomi, hastaların tamamında duktus-mukoza arasında olacak şekilde yapıldı (%17 (26/151) Heidelberg, % 82 (125/151) Blumgart). 79 hastada (%52) anastomoz içine stent yerleştirilirken, 71 hastada (%46.7) stent uygulanmadı. 55 hastada (%36.2) postoperatif pankreatik fistül izlenirken, bu hastaların sadece 19'unda grade B fistül izlendi. Grade C fistül ile karşılaşılmadı. 38 hastada (%25) gecikmiş mide boşalımı saptandı. Toplam 36 hastada (%23.7) Clavien-Dindo sınıflamasına göre 3a ve üzeri komplikasyon saptandı. 4 hasta sepsis, 1 hasta kanama ve 1 hasta da pnömoni nedeniyle olmak üzere toplam 6 hasta (%3.9) postoperatif dönemde kaybedildi. Hastanede yatış süresi ortalama 8.7 ± 4.3 gündü.

SONUÇ: Kliniğimizin pankreatikoduodenektomi sayısı, morbidite ve mortalite oranları literatür ile karşılaştırılabilir düzeydedir. Hem cerrahi hemde hastaların genel durumu nedeniyle zorlayıcı bir prosedür olan pankreatikoduodenektomi yüksek volümlü merkezlerde kabul edilebilir morbidite ve mortalite oranları ile yapılabilmektedir.

Anahtar Kelimeler: pankreas kanseri, periampuller tümör, pankreatikoduodenektomi

SS-62

Heme oksijenaz-1 (HMOX1) geninin gen polimorfizmi ve alkol dehidrojenaz (ADH3) geni ve kronik pankreatit Azerbaycanli nüfusunda

Gunay Aliyeva[1], Rauf Agayev[1], gurbankhan muslumov[1], Bayram Bayramov[2], Natig Zeynalov[1], Vuqar Behbudov[1], Zohra Azadova[1]

[1]M.A.Topchubashov'un adını taşıyan Bilimsel Cerrahi Merkezi, Bakü, Azerbaycan

[2]Genetik Kaynaklar Enstitüsü, Bakü, Azerbaycan

AMAÇ: Azerbaycan popülasyonunda ADH3 genotiplerinin sorumluluğunu belirlemek ve HMOX-1 geninin rs2071746 polimorfizmi ile kronik pankreatit gelişimi arasındaki ilişkiyi belirlemek. Gereç ve YÖNTEMLER: Çalışmaya 70 hasta (51 kronik alkolik pankreatitli, 19 alkolik olmayan kronik pankreatitli) ve 90 sağlıklı birey (55 alkol içen ve 35 içmeyen) dahil edildi. Kit protokolüne göre venöz kandan genomik DNA izole edildi.
BULGULAR: Alkol bağımlısı kişilerde ADH3 gen polimorfizminin özgüllüğünü incelemek için, alkolik kronik pankreatitli (KP) hastalarda ve "pratik olarak sağlıklı" alkol bağımlılarında genotipler ve aleller karşılaştırıldı. Her iki grupta da ADH3*1/ADH3*2 genotipinin baskın olduğu saptandı. Azerbaycan popülasyonunda ADH3*1 ve ADH3*2 alellerinin sıklığının eşit olarak bölündüğü de bulundu. Alkolik olmayan kronik pankreatitli hastalarda ve alkol kullanmayanlarda genotipler ve aleller karşılaştırıldığında, her iki grupta da heterozigot ADH3*1 genotipinin baskınlığı istatistiksel olarak anlamlı diyildir (p = 0.777).
HMOX1 gen polimorfizminin homozigot formunda (genotip A/A) A alelinin varlığı alkolik KP gelişme ve ilerleme riski olarak değerlendirile bilir (p = 0.017). Alel A heterozigot formda (genotip A/T) ve alel T polimorfizmi - alkolik KP geliştirme riskini azalttı (sırasıyla p = 0.000 ve p = 0.017). Homozigot formda (genotip A/A) allel A, KP'li hastalarda (%42.9) kontrol grubuna (%16.6) göre daha sık gözlendi. Böylece, homozigot formdaki A allelinin (genotip A/A) SP gelişimi ile ilişkili olduğu düşünülebilir (p = 0.000). Ek olarak, kontrol grubunda (% 76.7'ye karşı % 50) heterozigot bir formda (genotip A / T) A alleli baskındı ve istatistiksel verilere göre, bu genotip KP geliştirme riskini azalttı (p = 0.000).
SONUÇ: Azerbaycan popülasyonunda ADH3 gen genotiplerinin polimorfizmi ile alkolik KP gelişimi arasındaki ilişki ortaya konmamıştır. Çeşitli KP tipleri ile genetik bir ilişki bulmak, HMOX1 geninin araştırılması, ilaçlara indüksiyon ve ya klinik bir ortamda hem kullanımı için itici güç olacaktır.

Anahtar Kelimeler: kronik pankreatit, genetik faktörler, polimorfizm, genetik polimorfizm, alkol dehidrojenaz, HMOX1

SS-63

Periampüller Bölge Tümörlerinde Mezopankreatik Eksizyon Erken Dönem Sonuçları

Tufan Egeli[1], cihan agalar[1], mücahit özbilgin[1], Caner Bektaş[1], HASAN MERT KAZANCI[1], anil aysal[2], Ozgul Sagol[2], TARKAN ÜNEK[1]
[1]Dokuz Eylül Üniversitesi, Genel Cerrahi Anabilim Dalı, İzmir
[2]Dokuz Eylül Üniversitesi, Patoloji Anabilim Dalı, İzmir

Periampüller Bölge Tümörlerinde Mezopankreatik Eksizyon Erken Dönem Sonuçları

AMAÇ: Periampüller Bölge Tümörlerinde Mezopankreatik Eksizyon tekniğinin cerrahi sınır ve eksize edilen lenf nodları üzerine etkisinin araştırılması.

MATERYAL-METOD: Kliniğimizde mezopankreaitk eksizyon tekniği uygulanarak cerrahi uygulanan, periampuller bölge tümörü tanılı hastalara ait veriler prospektif olarak toplandı. Hastaların karakteristik özellikleri, uygulanan cerrahi tipi, ceraahi sınır durumu ve eksize edilen lenf nodu sayısı kaydedildi.

BULGULAR: Kliniğimizde toplam 9'u kadın, 13'ü 24 hastaya artery first yaklaşımıyla total mezopankreatik eksizyon uygulandı. Hastaların yaş ortalaması 68'di. Başlangıçta Whipple ameliyatı planlanan 12 hastaya, cerrahi sınır pozitifliği, yumuşak pankreas dokusu gibi nedenlerle total pankreatektomi uygulandı. Tüm hastalrın 6'sında retroperitoneal cerrahi sınır pozitif olması nedeniyle patolojik olarak R1 kabul edildi.
19 hastada R0 dı. Yirmidört hastada ortalama eksize edilen lenf nodu sayısı 34'dü. Ortlama olarak bu lenf nodlarının 4.9'unda tümör invazyonu mevcuttu. R1 rezeksiyon uygulanan 6 hastada ise toplam lenfadektomi ortlama sayısy 35.8'di be nodüllerin 5.33'de tümör invazyonu mevcuttu.

SONUÇ: Henüz sürmekte olan çalışmamızda mezopankreatik ekszyon ile R0 cerrahi sınır elde etme şansı literatürdekine benzer olarak saptanmıştır. Eksize edilen lenf nodu sayısı ise literatür verilerine göre oldukça yüksektir. Çalışma verileri arttıkça bu verilerdeki değişikliler ve nedenleri üzerine bilimsel değerlendirme yapılacak ve pankreas cerrahisinde mezopankreatik eksizyonun etkinliği tecrübemiz doğrultusunda paylaşılacaktır.

Anahtar Kelimeler: mezopankreatik, eksizyon, cerrahi sınır, lenfnodu

SS-64

Safra Yolu Yaralanması Nedeniyle Cerrahi Onarım Yapılan Hastaların Erken ve Geç Dönem Sonuçlarını Etkileyen Faktörler

İbrahim Çoğal[1], Burak Yavuz[1], İshak Aydın[2], Ahmet Gökhan Sarıtaş[1], Abdullah Ülkü[1], Atılgan Tolga Akçam[1]

[1]Çukurova Üniversitesi, Genel Cerrahi ABD, Adana

[2]Çukurova Üniversitesi, Cerrahi onkoloji BD, Adana

Giriş

Kolesistektomi ülkemide ve dünyada en sık yapılan elektif batın cerrahisidir. Laparoskopinin gelişmesi ile beraber kolesistektomi için altın standart yöntem laparoskopik kolesistektomidir. Bununla berber safra yolu yaralanma insidansında da artış meydana gelmiştir. Safra yolu yaralanması morbidite ve mortalitesi yüksek komplikasyondur ve multidisipliner yaklaşım ile tedavi gerektirir.

Amaç

Bu çalışmada safra yolu yaralanması nedeniyle cerrahi onarım yaptığımız hastalarda postop dönemde sonuçları etkileyen faktörleri aydınlatmayı amaçladık.

Materyal-metod

Çukurova Üniversitesi Tıp fakültesi Genel cerahi kliniğinde ocak 2005- haziran 2022 yılları arasında safra yolu yaralanması nedeniyle cerrahi onarım yapılan 66 hasta incelendi. Hastalar demografik özellikleri, ameliyat öncesi ve sonrası labaratuvar değerleri, onarım öncesi görüntülemeler ve ameliyatta uygulanan anastomoz tipleri kayıt altına alınıp istatistiksel analiz yapıldı. Hastalar posop mcdonald skoruna göre değerlendirildi.

Bulgular

Hastaların 18'i erkek 48'i kadındı. Oralatama takip süresi 105±58 (1-216) aydır. Hastaların preop ALP ve postop ALP-GGT değerlerinin, vasküler yaralama varlığının mcdonald skoru üzerinde istatistiksel olarak anlamlı bulundu. Hastaların takiplerinde 5 hastada revizyon cerrahisi, 4 hastada balon le dilatasyon işlemi yapıldı.

sonuç

Safra yolu yaralanması kolesistektomi sonrası en korkulan komplikasyondur. Cerrahın deneyimi, teknik imkanlar, lokal risk faktörleri ve anatomik anomaliler yaralanmalarda önemli rol oynamaktadır. Safra yolu yaralanması meydana gelmesi durumunda multidisipliner yaklaşım gerektirmekte ve hepatobiliyer deneyimi olan merkezde takibi önemlidir.

Anahtar Kelimeler: hepatikojejunostomi, postkolesistektomi komplikasyon, safra yolu yaralanması

SS-65

Safra Taşı İleusu ile Başvuran Hastada Cerrahi Yönetim: Olgu Sunumu

Hüseyin Yönder
Harran Üniversitesi Tıp Fakültesi, Genel Cerrahi Ana Bilim Dalı, Şanlıurfa

GİRİŞ: Safra taşı ileusu bağırsak obstrüksiyonlarının nadir bir nedenidir. Cerrahi yönetiminde farklı yaklaşımlar söz konusudur. Bu çalışmada amaç, kliniğimizde opere edilen ve takibi yapılan safra taşı ileusu hastasının yönetimini sunmaktır.
OLGU: 61 yaşında erkek hasta, acil servise 3 gündür devam eden bulantı, kusma, karın ağrısı ve karında şişlik şikayetiyle başvurdu. Bilinen hastalık öyküsü ve cerrahi geçmişi olmayan hastada karın muayenesinde tüm kadranlarda hassasiyet mevcuttu. Yapılan laboratuar tetkiklerinde, lökosit 9800, CRP 1,59 olarak saptandı. Bilgisayarlı tomografide, safra kesesi içinde hava imajları, kolesistoduodenal fistül traktı ve jejunum ansında 41x30 mm boyutlarında safra taşıyla uyumlu olabilecek görünüm izlendi. Hastaya acil şartlarda operasyon planlandı. Ameliyata alınan hastaya göbek üstü medyan kesiyle laparotomi yapıldı. Eksplorasyonda jejunum 60. cm'de ele gelen sertlik ve bu sertliğin proksimalindeki intestinal anslarda dilatasyon ve ödem saptandı. Sertliğin bulunduğu ansın hemen distaline 4 cm'lik transvers enterotomi yapılarak tespit edilen taş çıkarıldı. Enterotomi yapılan alan, ilk kat vikril ve 2. kat prolen olacak şekilde çift onarılarak kapatıldı. Ameliyata son verildi. Postoperatif 4. gün şifa ile taburcu edildi. Hasta 6 hafta sonra çağrılarak elektif şartlarda kolesistektomi ve fistül onarımı planlandı. Aynı kesi büyütülerek ameliyat yapıldı. Postoperatif takipleri sorunsuz geçen hasta postoperatif 6. Günde taburcu edildi.
TARTIŞMA: Safra taşı ileusu acil cerrahi müdahale gerektiren bir hastalıktır. Çok yaşlı olmayan ve ek hastalığı bulunmayan hastalarda biz iki aşamalı cerrahiyi uygulamaktayız. İlk aşamada enterotomi ile taşın çıkarılması, ikinci aşamada mümkünse laparoskopik yaklaşımla kolesistektomi ve fistül onarımını yapmaktayız. İki ameliyat arasında en az 6 haftalık süre olmasını öneriyoruz. Ek hastalığı olan, yaşlı ve riski artıran durumlarda ilk aşama olan sadece taşın çıkarılması ve sonrasında hastanın konservatif takibi yeterli görülebilir. Her iki ameliyatın tek seansta yapılmasını, morbidite ve mortaliteyi yükselteceği kanaati bizde hakim olduğundan, önermemekteyiz.
SONUÇ: Safra taşı ileusu, morbidite ve mortalitesi yüksek bir hastalıktır. Tedavi yaklaşımında, yaşı ileri olmayan ve yandaş hastalığı bulunmayan hastalarda iki aşamalı tedavi tercih edilmelidir.

Anahtar Kelimeler: İleus, kolesistoduodenal fistül, safra taşı

SS-66

Akut Pankreatitin Mortalitesi Ve Şiddetini Belirlemede Çeşitli Skorlama Sistemlerinin Karşılaştırılması

Ahmet Ali Aktaş[1], Pınar Taşar[1], Deniz Sıgırlı[2], Sadık Ayhan Kılıcturgay[1]
[1]Bursa Uludağ Üniversitesi Tıp Fakültesi, Genel Cerrahi Ana Bilim Dalı, Bursa
[2]Bursa Uludağ Üniversitesi Tıp Fakültesi, Biyoistatistik Ana Bilim Dalı, Bursa

GİRİŞ: Akut pankreatit (AP), farklı etyolojik faktörlere bağlı olarak gelişen pankreasın akut inflamasyonudur. Revize Atlanta kriterlerine (RAK) göre hafif, orta şiddetli ve şiddetli pankreatit olarak gruplandırılmaktadır. Hastaların %80'i hafif pankreatit olup mortalite oranı % 1 iken, şiddetli pankreatite bu oran %30'ları bulmaktadır. Çalışmanın amacı, farklı skorlama sistemlerinin hastalığın şiddetini ve mortalitesini öngörmedeki etkinliğini göstermektir.
Materyal-METHOD: Ocak 2018-Aralık 2022 tarihleri arasında AP tanısı alan hastaların demografik, klinik ve laboratuar verileri değerlendirildi. Tüm hastaların akut APACHE II, BISAP, MCTSI ve Ranson (48.saat) skorları değerlendirildi (Tablo). Tüm skorlama sistemleri için cut-off değerleri Roc analizi ile bulundu. Skorlama sistemlerini karşılaştırmak için eğri altındaki alan (AUC), duyarlılık, özgüllük, pozitif prediktif değer ve negatif prediktif değerleri kullanıldı.
SONUÇLAR: Çalışmaya merkezimizde yatırılan 358 hasta (194'ü kadın) dahil edildi. Medyan yaş 58 (19-91), etyolojik faktör %76.4'ünde safra taşıydı. Şiddetli pankreatit hastalarının (9 hasta) %66.7'sinde yoğun bakım yatış öyküsü mevcuttu ve bu oran diğer 2 gruba göre anlamlı fazlaydı (p<0.001). Medyan yatış süresi 7 (0-140) gündü. AP'de mortaliteyi ve şiddeti belirlemede skorlama sistemleri anlamlı tanısal performansa sahipti (Tablo). Şiddetli ve hafif/orta hastaları ayırmada cut-off değerleri APACHE II>7,Ranson>4, BISAP>2 ve mCTSI>2 olarak bulundu. Mortaliteyi belirlemede cut-off değeri APACHE II>7, Ranson>4, BISAP>2 ve mCTSI>4 olarak bulundu. Mortalite de, BISAP, APACHE II, Ranson ve mCTSI modele dahil edilerek yapılan adımsal geriye doğru lojistik regresyon analizinde, son modelde BISAP ve Ranson skoru değişkenleri kalmıştır (model için Omnibus tes: p<0.001). BISAP skoru anlamlı değilken(p=0.100), Ranson>4 olması, ≤4 olmasına göre mortalite riskini 9,07 kat arttırmaktaydı (p=0.038). Şiddeti öngörmede ise son modelde sadece BISAP anlamlı değişken olarak kalmıştır (model için Omnibus tes: p<0.001). BISAP>2 olması, ≤2 olmasına göre şiddetli AP riskini 19,44 kat arttırmaktaydı (p=0.001).
SONUÇ: Mortalite ve şiddet değerlendirmesi için tüm skorlama sistemleri benzer tanısal performansa sahip olmakla birlikte, Ranson skoru>4 olması mortalite, BISAP>2 olması şiddet için anlamlı risk faktörü olarak bulunmuştur.

Anahtar Kelimeler: pankreatit, skorlama sistemleri, mortalite

Farklı skorlama sistemlerinin sonuçlar üzerindeki istatistiki analizi

	Cut-off	AUC(%95 Cl) (p değeri)	Sensitifite (%95 Cl)	Spesifite (%95 Cl)	PPV (%95 Cl)	NPV (%95 Cl)
Ranson skoru (48.s) Şiddet Mortalite	 > 4 > 4	88.1(84.0-91.5) (<0.001) 91.8(88.2-94.6) (<0.001)	60.0 (26.2-87.8) 70.0 (34.8-93.3)	96.7 (94.0-98.4) 97.0 (94.5-98.6)	37.5 (21.4 - 57.0) 43.8 (26.7-62.5)	98.7(97.2-99.4) 99.0(97.4-99.6)
APACHE II skoru Şiddet Mortalite	 > 7 > 7	86.7(80.1-91.7) (<0.001) 79.2(71.9-85.4) (<0.001)	88.8 (51.8-99,7) 90.0 (55.5-99.7)	67.8 (59,4-75,5) 68.9 (59.7-75.7)	15.1(11.3-19.9) 16.7(12.7-21.6)	99.0(93.7-99.8) 99.0 (93.7-99.8)

BISAP skoru Şiddet Mortalite	>2 >2	88.4(84.6-91.6) (<0.001) 82.9(78.9-86.7) (<0.001)	70.0 (34.8-93.3) 63.6 (30.8-89.1)	93.1 (89.9-95.6) 93.2 (90.0-95.6)	23.3(14.7 - 34.9) 23.3(14.4 - 35.6)	99.1(97.6-99.6) 98.7(97.3-99.4)
mCTSI Şiddet Mortalite	>2 >4	79.5(73.7-84.5) (0.0002) 86.2(81.1-90.4) (<0.001)	87.5 (47.3-99.7) 77.7 (40.0-97.2)	64.4 (57.7-70.7) 82.5 (76.9-87.3)	8.1(6.1-10.8) 15.2(10.3-22.0)	99.3(95.8-99.9) 98.9(96.4-99.7)

APACHE II; Akut fizyoloji ve kronik sağlık skoru, BISAP; hasta başı indeks skoru, MCTSI; modifiye bilgisayarlı tomografi şiddet skoru AUC; Area Under the Curve, PPV; Positive Predictive Value, NPV; Negative Predictive Value

SS-67

Pankreas Cerrahisi Sonrası Histopatolojik Değerlendirme: HPB-Spesifik ve Genel Patologların Sonuçlarının Karşılaştırılması

AHMET CIHANGIR EMRAL[1], Maryam Tahernejad[2], Khotan Sardari[2], Alï RAHMAN POUR[2], Kursat Dikmen[3], Mustafa Kerem[3]

[1]Atılım Üniversitesi, Genel Cerrahi Ana Bilim Dalı, Ankara

[2]Atlım Üniversitesi, Ankara

[3]Gazi Üniversitesi, Genel Cerrahi Ana Bilim Dalı, Ankara

GİRİŞ: Bu çalışmanın amacı aynı cerrahi ekip tarafından ameliyat edilen hastaların spesmenlerinin HPB-spesifik patolog ve genel patologların değerlendirmesinin sonuçlarını karşılaştırmaktır.
METOD: 2020-2023 yılları arasında aynı cerrah (M.K) tarafından periampuller bölge adenokarsinomu nedeniyle pankreatikoduodenektomi (PD) yapılan 159 hastanın patoloji sonuçları retrospektif olarak incelendi. HPB'-spesifik patolog ve diğer patologların histopatolojik değerlendirme sonuçları karşılaştırıldı. Tümör boyutu, total lenf nodu, metastatik lenf nodu, cerrahi sınır pozitif/negatif (R0/R1/R2 rezeksiyon) değerlendirildi.
BULGULAR: 91 hastanın spesmeni HPB'ye özgü bir patolog (S grubu) tarafından, 68 hastanın spesmeni ise spesifik olmayan patologlar (NS grubu) tarafından incelendi. Her iki gruptaki hastaların tümör boyutları açısından istatistiksel olarak anlamlı fark yoktu (NS grubu: 26,5 mm vs S grubu: 30,7 mm, p = 0,14). Disseke edilen ortalama toplam lenf nodu sayısı açısından karşılaştırıldığında S grubunda ortalama 23,8 LN, NS grubunda ise 16,3 LN diseke edildiği rapor edildi ve istatistiksel olarak anlamlı sonuç görüldü (p=0,04)). S grubunda ortalama 3,2, NS grubunda ise 1,1 metastatik LN diseke edildiği gözlendi ve sonuç istatistiksel olarak anlamlıydı (p<0,01). Hiçbir hastaya R2 rezeksiyon yapılmadı, S grubunda 12 hastaya (%13,1) R1 rezeksiyon, 79 hastaya R0 rezeksiyon yapıldığı görüldü. NS grubunda 3 hastaya R1 rezeksiyon (%4,4), 65 hastaya R0 rezeksiyon uygulandığı görüldü. S grubunda, R1 rezeksiyon (cerrahi sınır pozitifliği) açısından istatistiksel olarak anlamlı derecede yüksek bulundu (p<0,05).
SONUÇ: HPB cerrahisinin başarısının kliniğe yansıyabilmesi ve uzun döneme yayılması için spesmenlerin HPB-spesifik patologlar tarafından incelenmesi büyük önem taşımaktadır.

Anahtar Kelimeler: HPB-spesifik patolog, pankreas, spesmen

SS-68

Karaciğer re-transplantasyon Sonuçlarının Değerlendirilmesi

Ahmet Kargı[1], Şerafettin Yazar[1], Serdar Aslan[1], Kamil Yalçın Polat[1], Bünyamin Gürbulak[1], Hakan Demirdağ[2], İbrahim Astarcıoğlu[1]

[1]Memorial Bahçelievler Hastenesi Genel Cerrahi Istanbul-Turkey

[2]Memorial Bahçelievler Hastenesi Gatroenteroloji İstanbul-Turkey

GİRİŞ: Karaciğer greft yetmezliği olan hastalar için kadaverik greft bulma şansı son derece düşüktür. Son 12 yılda yetişkin hastalarda (>18 yaş) canlı ve kadaverik greftler ile yapılan re transplantasyon sonuçlarını karşılaştırdık.
YÖNTEM: Ocak 2011 ve Temmuz 2023 tarihleri arasında Memorial Ataşehir ve Bahçelievler Hastanelerinde gerçekleştirilen 1431 erişkin / 1670 toplam KT'nin [1572 (%94,3) LDLT ve 98 (% 5.7) DDLT] tıbbi kayıtları incelendi. 43 hastaya (27 yetişkin ve 16 pediatrik) karaciğer re-transplantasyonu yapıldı (%2,61). 27 erişkin hasta (%1,92) iki gruba ayrıldı; re-DDLT (n=7) ve re-LDLT (n= 20 ve 1 hasta re-LDLT). Gruplar demografik özellikler, ameliyat öncesi ve sonrası sonuçlar ve survival açısından karşılaştırıldı.
BULGULAR: <30 gün, 31-90 gün, 1 ve 3 yıl için genel sağkalım sırasıyla %91.7, %79.2, %75.0 ve %75 idi. LDLT grubunda daha genç yaş (p=0,022), düşük greft ağırlığı (p=0,03), kısa mekanik ventilasyon süresi (p=0,036), daha uzun ameliyat süresi (p=0,019) ve hastanede kalış süresi (p=0,003) mevcuttu. Gruplar arasında sağkalım oranlarında istatistiksel olarak anlamlı bir fark yoktu (p=0,058), ancak re- LDLT gurubunda re-DDLT gurubuna göre sağkalım oranları 3. ay ve 1 yıl sonunda belirgin şekilde daha yüksekti (%88,9 ve %83,3'e karşı %50,0 ve %50,0).

SONUÇ: re- LDLT istatistiksel olarak anlamlı olmasa da re-DDLT'den daha iyi sonuçlar vermiştir (p=0.058). Bu sonuçlar, özellikle kadaverik donör kaynaklarının sınırlı olduğu ülkelerde, survival endişesi duymadan re- LT endikasyonu olan hastalarda re- LDLT yapılmasını teşvik etmektedir.

Anahtar Kelimeler: Karaciğer re-transplantasyonu, canlı donör, survival

TÜRK HEPATO PANKREATO BİLİER CERRAHİ DERNEĞİ

16. TÜRK HEPATO PANKREATO BİLİER CERRAHİ KONGRESİ VE 7. HEPATO PANKREATO BİLİER CERRAHİ HEMŞİRELİĞİ KONGRESİ

POSTER BİLDİRİLER

PP-01

Preoperative Clinical and Radiological Variables for Prediction of Difficult Laparoscopic Cholecystectomy

Sherif Mohammed Elgarf
Tanta University

INTRODUCTION: Laparoscopic cholecystectomy (LC) has replaced open technique as the main surgical intervention in the treatment of gall bladder stones. There are different clinical and radiological predictors that are indicators for technically difficult LC.

Aim of the work: The aim of this study was to identify the clinical and radiological variables associated with difficult LC.

METHODS: During the period from March 2018 to March 2021, 452 adult patients who presented with symptomatic gall bladder stones underwent LC. Different clinical and radiological data were collected as: abdominal scar, palpable gall bladder, previous hospitalization, history of ERCP, total leucocyte count, thickness of the gall bladder wall, peri-cholecystic collection, solitary or multiple gall bladder stones, impacted stone and diameter of the CBD.

RESULTS: Age of 50 years or over (P value 0.001), male gender (P value 0.001), previous hospital admission (P value 0.001), impacted stones (P value 0.003), and leukocytosis (P value 0.031) were found statistically significant with area under ROC curve is 0.814 with 95 % confidence interval.

CONCLUSION: These preoperative risk factors; old age, male gender, previous hospitalization for biliary problem, impacted stone, and leukocytosis could potentially predict difficult LC, and give surgeons and their assistants the chance to predict the risk of complications intraoperatively and the possibility to convert the maneuver to a bail-out one.

Keywords: laparoscopic,cholecystectomy, difficult, prediction, technically difficult, conversion

PP-02

Chlorhexidine Alcohol versus Povidone Iodine for Prevention of Surgical Site Infection in Laparoscopic Cholecystectomy

Sherif Mohammed Elgarf
Tanta University

BACKGROUND: One of the most frequent infections associated with health care is Surgical Site Infection (SSI). Preoperative skin antisepsis is one of the important methods to minimize the prevalence of SSIs. Chlorhexidine alcohol (CHA) and povidone iodine (PI) are two of the widely active materials as a skin antiseptic. This study compared the efficacy of CHA 2.5% with PI 10% for preventing SSIs in elective laparoscopic cholecystectomies.

METHODS: This prospective controlled randomized study has been performed on 200 patients underwent elective laparoscopic cholecystectomies. Patients have been randomized into two equal groups, according to the anti-septic used for cleaning skin before surgery, group C (chlorhexidine 2.5% in 70% ethanol) or group P (PI aqueous 10%).

RESULTS: Superficial SSIs in group C was significantly lower (4%) in comparison to group P (13%) (P = 0.04). No cases was presented with deep SSIs in both groups.

CONCLUSION: For preventing of superficial SSI, CHA is more effective than PI when applied before laparoscopic cholecystectomy.

Keywords: Surgical,Site,Infections,Chlorhexidine-alcohol,Povidone iodine.

PP-03

Nadir bir Ampulla Vateri Tümörü: Karsinosarkom - Olgu Sunumu

Ayşegül Bahar Özocak, Şerif Furkan Doğancı, Mümin Coşkun, Ali Emre Atıcı, Şevket Cumhur Yeğen
Marmara Üniversitesi Tıp Fakültesi, Genel Cerrahi Anabilim Dalı, İstanbul

AMAÇ: Karsinosarkom; karsinomatöz ve sarkomatoid komponentler içeren, gastrointestinal sistemin en nadir tümörlerinden biridir. Kötü prognozlu olan bu tümörlerin Ampulla Vateri yerleşimine çok daha ender rastlanmaktadır ve literatürde toplam 5 vaka bildirilmiştir. Biz de periampuller tümör ön tanısı ile pankreatikoduodenektomi uyguladığımız ve patoloji sonucu ampuller karsinosarkom olarak sonuçlanan olgumuzu sunmak istedik.

OLGU: 50 yaşında erkek hasta 10 gündür olan karın ağrısı, sarılık, ateş şikayetleri ile başvurdu. Laboratuvar tetkiklerinde bilirubin düzeyi 5.66/4.24 mg/dL olarak saptandı, kolestatik enzimleri yükselmişti. Batın ultrasonografisinde safra kesesi hidropik, intrahepatik safra yolları ve koledok 25 mm dilate izlendi. MRCP'de koledok distali ve duodenum lümenini daraltan 31x20 mm lezyon görüldü. ERCP'de papilla lümene protrüde ve infiltratif görünümdeydi, koledok distalde incelerek sonlanım gösteriyordu. Papilladan multipl biyopsiler alınıp koledok içerisine plastik stent yerleştirildi. Patolojisi sarkomatoid diferansiasyonu düşündüren karsinom olarak sonuçlandı ve hastaya Whipple prosedürü uygulandı. Hasta postoperatif 6. günde komplikasyonsuz taburcu edildi. Permanent patolojisi ampuller karsinosarkom olarak sonuçlandı.

SONUÇ: Ampulla vateri tümörlerinin tedavisinde endoskopik ya da transduodenal yaklaşımlar gibi daha az invaziv teknikler uygulanabilmektedir. Bu seçenekleri değerlendirmeden önce radikal cerrahi gerektiren karsinosarkom gibi daha nadir histopatolojik alt tiplerin de olabileceği göz önünde bulundurulmalıdır. Tedavi stratejisi için preoperatif çoklu biyopsiler ile kesin tanıya gidilmesi önerilir.

Anahtar Kelimeler: karsinosarkom, pankreas, ampulla, pankreatikoduodenektomi

PP-04

Pankreasın nadir görülen solid psödopapiller tümörü: Tek merkez deneyimi

Ayşegül Bahar Özocak, Ali Emre Atıcı, Mümin Coşkun, Şakir Karpuz, Şevket Cumhur Yeğen
Marmara Üniversitesi Tıp Fakültesi, Genel Cerrahi Anabilim Dalı, İstanbul

AMAÇ: Pankreasın solid psödopapiller tümörü, tüm pankreatik tümörlerin yaklaşık %1-2'sini oluşturması nedeniyle bilgiler ancak vaka serileri ile sınırlıdır. Biz de bu tümör ile ilgili klinik deneyimimizi ve sonuçlarımızı sunmayı amaçladık.

MATERYAL-METOD: Çalışmamız hasta verilerinin prospektif olarak kaydedildiği retrospektif gözlemsel araştırma olarak planlandı. Ocak 2019-Haziran 2023 tarihleri arasında kliniğimizde solid psödopapiller tümör ön tanısı ile opere edilen olgular çalışmaya dahil edildi. Hastaların yaş, cinsiyet, vücut kitle indeksi, ek-yandaş hastalıklar, başvuru yakınması, tanıda kullanılan görüntüleme yöntemleri ve tümör yerleşim yeri, yapılan ameliyat, intraoperatif veriler (ameliyat süresi, toplam kanama miktarı, intravenöz verilen sıvılar, kan transfüzyonu), postoperatif veriler (yatış süresi, komplikasyonlar), nihai patoloji raporu ve tümör boyutu, cerrahi sınır durumu, postoperatif erken dönem morbidite ve mortalite, geç dönem takip sonuçları kaydedildi.

BULGULAR: Ocak 2019-Haziran 2023 tarihleri arasında kliniğimizde solid psödopapiller tümör ön tanısı ile opere edilen toplam 9 hastanın tümü kadındı. Hastaların yaşlarının median değeri 29 (18-63) olarak bulundu. Tüm olgularda tanı insidental olarak kondu. Tümör lokalizasyonları 1 hastada pankreas başı, 2 hastada korpus, 6 hastada kuyruk yerleşimliydi. 1 hastaya pankreatikoduodenektomi, 6 hastaya dalak koruyucu 2 hastaya ise splenektomi ile beraber olmak üzere distal pankreatektomi ameliyatı yapıldı. Tüm olgularda makroskopik negatif cerrahi sınır elde edildi. Postoperatif erken dönemde aynı hastada gelişen grade B pankreatik fistül ve intrabdominal koleksiyon dışında komplikasyon izlenmedi, hasta mevcut dreni ile konservatif takip edildi. Postoperatif yatış süresi median 5 (5-10) gündü. Nihai patolojilerinde tüm hastalarda R0 rezeksiyon sağlandığı ve median tümör boyutunun 80 mm (45-100 mm) olduğu bulundu. Postoperatif erken dönem mortalite izlenmedi. Median takip süresi 18 ay (6-51) olup, hiçbir hastada nüks veya metastaz saptanmadı.

SONUÇ: Solid psödopapiller tümör pankreasın nadir bir patolojisi olup, klinik davranışı benign kabul edilse de nadiren lokal nüks ya da metastaz yapabildiği bildirilmiştir. Küratif tedavisi negatif cerrahi sınırlarla cerrahi rezeksiyondur. Operasyon sonrası yakın takip önerilmektedir.

Anahtar Kelimeler: solid psödopapiller neoplazi, pankreas, kistik tümör, pankreatektomi

PP-05

İzole Pankreas Metastazı Yapan Renal Hücreli Karsinom-Olgu Sunumu

Ayşegül Bahar Özocak, Barış Dağdemir, Ali Emre Atıcı, Şevket Cumhur Yeğen
Marmara Üniversitesi Tıp Fakültesi, Genel Cerrahi Anabilim Dalı, İstanbul

AMAÇ: Pankreasın metastatik tümörleri seyrek görülen ve genellikle dissemine malignitelerin son döneminde karşılaşılan bir durumdur. Nadiren de olsa pankreasın izole metastatik tümörleri ile primer tümörlerinin ayrıcı tanısı son derece zor olabilir. Pankreasa izole metastaz yapabilen tümörlerden biri renal hücreli karsinomlardır. RCC öyküsü olan bir hastada geç dönemde ortaya çıkan izole pankreas metastazı nedeniyle subtotal pankreatektomi uyguladığımız nadir bir olguyu sunmak istedik.

OLGU: 57 yaşında kadın hasta 3 aydır olan karın ağrısı, şişkinlik, bulantı şikayetleri ile başvurdu. Öyküsünde 2011 yılında renal hücreli karsinom nedeniyle sol nefrektomi ameliyatı geçirdiği öğrenildi. Fizik muayenesinde ve laboratuvar tetkiklerinde özellik saptanmadı. Batın ultrasonografisinde pankreas korpusunda 11x8 mm hipoekoik lezyon izlendi. Bunun üzerine çekilen MR'da korpusta 8x8 mm boyutunda erken arteriyel fazda homojen kontrastlanan ve wash-out gösteren nodüler lezyon izlendi. DOTATATE PET-CT'de yoğun somatostatin reseptör aktivitesi (nöroendokrin tümör?) saptandı. EUS eşliğinde yapılan İİAB sonucu ön planda renal hücreli karsinom metastazı ile uyumlu idi. Hastaya cerrahi tedavi planlanarak dalak koruyucu subtotal pankreatektomi yapıldı. Hasta postoperatif 5. günde komplikasyonsuz taburcu edildi. Permanent patolojisi renal hücreli karsinom metastazı olarak raporlandı.

SONUÇ: Renal hücreli karsinomların seyrinde geç dönemde dahi izole pankreas metastazı görülebilmektedir. Pankreasın primer nöroendokrin tümörü ile karışabilen bu olgularda ayrıcı tanıda anamnez ve EUS eşliğinde alınan İİAB ile tanıya gidilebilir.

Anahtar Kelimeler: RCC, pankreas, metastaz, nöroendokrin tümör

PP-06

Cerrahi Kliniği ERCP Perforasyon Yönetim Deneyimi

AHMET BARIŞ DİRİM[1], Sefa Özyazıcı[2]
[1]Adana Şehir Eğitim ve Araştırma Hastanesi Gastroenterolojik Cerrahi Kliniği, ADANA
[2]Adana Şehir Eğitim ve Araştırma Hastanesi, Genel Cerrahi Kliniği, ADANA

AMAÇ: Çalışmamızda Endoskopik retrograd kolanjiopankreatikografi (ERCP) işlemine bağlı gelişen perforasyon olgularının klinik özelliklerini ve tedavi yaklaşımlarını sunmayı amaçladık.

GEREÇ-YÖNTEM: 01.01.2022 – 01.01.2023 tarihleri arasında ERCP işlemine bağlı gelişen 8 perforasyon olgusunun demografik verileri ve klinikopatolojik özellikleri retrospektif olarak incelendi. Perforasyon lokalizasyonu Stapfer sınıflamasına göre kategorize edildi. 24 saat geçmeden tanısı konulup tedavisi planlanan olgular erken tanı grubuna, 24 saat sonrasında müdahale edilen olgu ise geç tanı grubuna dahil edildi. Tedavi algoritmaları cerrahi ve non-invaziv yaklaşım olarak sınıflandırıldı.

BULGULAR: Çalışmaya dahil olan 8 olgunun 6'sı kadın (75%), 2'si erkek (25%), yaş ortalaması 59,1 ± 15, yatış gün ortalaması 11,6 ± 7,8 idi. Stapfer sınıflamasına göre 3 hasta (37,5%) tip 1, 1 hasta tip 2 (12,5%), 3 hasta tip 3 (37,5 %), 1 hasta tip 4 (12,5%) perforasyonla uyumluydu. 7 hasta (87,5%) erken tanı grubuna dahil olup tedavi sonrası taburcu olurken, 1 hasta (12,5%) geç tanı grubuna dahil olup tedavi sonrası hayatını kaybetmişti. Erken tanı grubunun tedavi sonrası mortalitesinin olmaması istatistiksel olarak anlamlıydı ($p< 0,05$). 6 hastanın (75%) perforasyon tanısı ERCP işlemi esnasında skopide kontrast kaçağı görülmesi veya direk görüş altında koyulurken, 1'er hastanın (sırasıyla 12,5%) karın tomografisi görüntülemesiyle (Stapfer tip 4 perforasyonu olan hasta) ve akut batın kliniği (geç tanı grubuna dahil olan hasta) gelişmesiyle koyulmuştu. 7 hastada (87,5%) tedavi yaklaşımı olarak cerrahi uygulama tercih edilirken, 1 hastada (12,5%) koledoğa stent yerleştirilmişti.

SONUÇ: ERCP perforasyon şüphesi olduğunda tanının erken koyulması ve erken müdahale edilmesinin literatür verileriyle uyumlu olarak mortalite üzerinde direk belirleyici olduğunu gözlemledik.

Anahtar Kelimeler: Cerrahi, ERCP perforasyonu, Stapfer sınıflaması

PP-07

Transplantasyon ve Organ Nakli Koordinatörlüğünde Meslek Tanımı Yapılmasına Neden İhtiyaç Var?

Bilgehan Kahveci[1], Fatih Kacıroğlu[2], Seher Taş[2], Kenan Topal[3], Metin Eser[4]

[1]SBÜ Adana Şehir Eğitim ve Araştırma Hastanesi, Organ Nakli Koordinatörlüğü, Adana

[2]T.C Sağlık Bakanlığı, Sağlık Hizmetleri Genel Müdürlüğü, Doku, Organ Nakli Ve Diyaliz Hizmetleri Dairesi Başkanlığı, Ankara

[3]SBÜ Adana Şehir Eğitim ve Araştırma Hastanesi, Aile Hekimliği Kliniği, Adana

[4]SBÜ Adana Şehir Eğitim ve Araştırma Hastanesi, Yoğun Bakım Kliniği, Adana

GİRİŞ: Meslek; insanlara faydalı ürün ya da hizmet üretmek için belli bir eğitimle kazanılan, sistemli bilgi ve becerilere dayalı, toplum tarafından benimsenmiş kurallar etrafında uygulanan etkinliklerin bütünüdür. Transplantasyon, tıp alanında birçok meslek disiplininin ortak çalışmasını gerektiren multidisipliner bir yapıdır. Bu disiplinler arasında transplantasyon sürecinin en önemli birleştirici ve bağlayıcı unsuru Organ Nakli Koordinatörleri'dir. Halk sağlığı ve ülke ekonomisi açısından da önemli bir problem olan organ yetmezliğinin giderilmesi için organ bağışının artırılmasında koordinatörlerin görevi hayati öneme sahiptir. Organ Nakli Koordinatörleri'nin görev tanımlarının yapılmasının yanı sıra profesyonelleşmeleri de çok önemlidir. Koordinatörlüğün meslek olarak tanımlanması tıp disiplinleri arasında ve toplumdaki saygınlığının artmasına, dolayısıyla transplantasyon süreçlerinin daha başarılı bir şekilde yürütülmesine önemli bir katkı sağlayacaktır.
AMAÇ: Bu çalışmada koordinatörlüğün meslek olarak belirlenmesine duyulan ihtiyacın tanımlanması amaçlanmıştır.
YÖNTEM: Organ Nakli Koordinatörleri'nin görev, yetki ve sorumlulukları 9 Aralık 2022'de Resmi Gazete'de yayımlanarak yürürlüğe giren Organ Nakli Hizmetleri Yönetmeliği'nde belirlenmiştir. Günümüzde koordinatör eğitimleri sertifikalı eğitim programları ile yapılmaktadır. Katılımcıların özellikleri ve diğer standartlar eğitim programı içeriğinde yer almaktadır. Yüksek eğitim ile bilgi ve becerilerini artırmaya yönelik olarak, sayıları çok olmamakla birlikte lisansüstü eğitim programları da bulunmaktadır.
BULGULAR: Ulusal Koordinasyon Sistemi içinde görev alan koordinatörlerden sertifikalı 683, nakil merkezlerinde görevli koordinatör sayısı 192'dir. Organ yetmezliği nedeniyle bekleme listesindeki hasta sayısı 24.575 tir.
SONUÇ: Transplantasyonların gerçekleşmesi için koordinasyon sisteminde 7/24 hizmet veren Organ Nakli Koordinatörleri görev yapmaktadır. Koordinatörlerin toplumun ve sağlık personelinin eğitimi, beyin ölümü tespiti, kadavra bağış için aile görüşmesi, donör bakımı ve nakil merkezlerine başvuran hasta ve donör adaylarının hazırlık sürecinde dinamik görevleri bulunmaktadır. Bu görevleri yürütmekte birincil sorumluluğu olan koordinatörlerin kurumsal saygınlığa kavuşması, meslek olarak tanınması ile mümkün olacaktır.

Anahtar Kelimeler: organ transplantasyonu, koordinatör, meslek.

PP-08

Pankresın Kistik Neoplazilerinde Postoperatif Patoloji Sonucunun Preoperatif CA19-9 ile Korelasyonu

Mustafa Kaan Gençalp1, Hüseyin Fahri Martlı[1], Mehmet Keşkek[1], Muhammed Fatih Acehan2 , Eda Şahingöz[1], Ahmet Şimşek[1], Mesut Tez[1]
[1]Ankara Bilkent Şehir Hastanesi Genel Cerrahi Kliniği
[2]Ankara Bilkent Şehir Hastanesi Genel Dahiliye Kliniği

Giriş-AMAÇ: Pankreas Kistik Neoplazileri'nin insidansı gün geçtikçe artmaktadır ama benign veya malign durumu opere edilmeden bilinememektedir. CA19-9 düzeyinin pankreas kanserinde arttığı bilinmektedir ve 37 u/ml üzerinde olması pankreas kanseriyle ilişkilidir. Bu çalışmada opere edilen PKN'li hastaların preoperatif ölçülen CA19-9 düzeylerinin patoloji sonuçları ile kıyaslanıp benign/malign ayırımı yapabilmek için cut-off değerinin doğruluğu araştırıIdı.
YÖNTEM: Ankara Şehir Hastanesinde pankreas cerrahisi yapılan hastalar retrospektif olarak tarandı. PKN nedeni ile opere edilen 64 hasta çalışmaya dahil edildi ve patoloji sonuçlarının preoperatif CA19-9 değerleri ile ilişkisi incelendi. Patoloji sonuçlarına göre, hastalar bening ve malign olmak üzere iki gruba ayrıldı. Preoperatif CA19-9 değerinin, maligniteyi tahmin performansı incelendi. CA19-9'un malign gruptan benign grubu ayırdığı en uygun kesme değeri, Youden metoduna göre belirlendi.
BULGULAR: PKN nedeni ile opere edilen 64 hastanın 37'si (%57,8) benign, 27'si (%42,2) malign gruptaydı. Bening ve malign gruplarında median CA19-9 değerleri sırasıyla 9,3 (ÇAA: 3,2-37,5) ve 21,7 (ÇAA: 12,0-211,7) idi. CA19-9'un, malignite için eğri altında kalan alan değeri 0,693 (%95 GA: 0,560-0,825) idi, ve en uygun kesme değeri 9,6 u/ml olarak bulundu. Bu kesme değerinde, CA19-9'un malignite için duyarlılığı, özgüllüğü, pozitif tahmin ve negatif tahmin değerleri sırasıyla %81,5, %51,4, %55 ve %79,2 idi. CA19-9 > 9,6 u/ml olanlar, olmayanlara göre 4,6 kat malignite riskine sahipti (OR: 4,6, %95 GA: 1,4-14,9).
SONUÇ: CA19-9 düzeyi, preoperatif olarak yüksek duyarlılık ve negatif tahmin değeri ile malign lezyonları bening lezyonlardan ayırabilir.

Anahtar Kelimeler: Pankreas Kistleri, Pankreas Maligniteleri,Tümör Markırları

PP-10

Pankreas Kanserlerinde Tümör Boyutunun, Evresinin, Lokalizasyonunun, Patoloji Tanısının, Ameliyatın Açık veya Laparoskopik Yapılmasının Hastaların Sağkalımı Üzerine Etkisi

Anar Aslanov, Süleyman Utku Çelik, Abdurrahman Şimşek
Sağlık Bilimler Üniversitesi, Gülhane Eğitim ve Araştırma Hastanesi, Genel Cerrahi Kliniği, Ankara

AMAÇ: Pankreas kanseri tanısı alan hastalarda uzun süreli hastalıksız sağkalım elde edilmesini sağlayan en etkin küratif tedavi yöntemi cerrahi rezeksiyondur.Çalışmamızda,açık ve laparoskopik pankreas ameliyatlarında tümörün boyutunun,evresinin,lokasyonunun,ameliyatın açık veya laparoskopik yapılmasının hastaların sağkalım üzerindeki etkileri araştırıldı.

GEREÇ-YÖNTEM: Bu çalışmada SBÜ Gülhane EAH Genel Cerrahi Kliniğinde 2016-2021 yılları arasında çalışma kriterlerine uygun,pankreas tümörü tanısı ile yatırılan ve ameliyat edilen 113 hasta incelendi.Hastaların demografik,biyokimyasal ve patolojik özellikleri retrospektif olarak araştırıldı ve sağkalım bilgileri toplandı.Patolojisi malign olan hastalarda mortaliteyi belirleyici değişkenler cox hazard regresyon analizi ile değerlendirildi.

BULGULAR: Çalışmamıza dahil edilen hastaların 66(%58,4)'ı erkek,47(%41,6)'i ise kadındı. Hastaların yaş ortalaması 61,0 ± 12,9dir.Olguların %74,3(84)'ü açık,%25,7(29)'si laparoskopik yöntemlerle ameliyat edilmişti.Tümör lokalizasyonları proksimal yerleşimli %69,9, distal yerleşimli %23,9, komşu organ yerleşimli %6,2 idi. Histopatolojik değerlendirme sonuçları olguların %82,3'ünde malign,%11,5'inde premalign,%6,2'sinde ise benigndi. Olguların %54,9'unda lenfovasküler invazyon,%47,8'inde perinöral invazyon,%50,4'ünde metastatik lenf nodu varlığı izlendi.Otuz günlük mortalite %11,5, genel mortalite ise %46,9 idi. Median sağ kalım süresi ise 22 ay olarak görüldü.Cerrahi yöntem (p=0,010) ve tümör evresinin (p=0,009) sağ kalım üzerinde anlamlı etkisi olduğu izlenirken tümör lokalizasyonunda anlamlı fark görülmedi(p=0,089).Açık yöntemle ameliyat edilen hastalarda median sağ kalım süresi 30 ay,laparoskopik yöntemde ise 49,4 ay idi.Lenfovasküler invazyon(p=0,007) ve postoperatif komplikasyonların(p<0,001) sağ kalımda etkili olduğu görüldü.Sağ kalım süresi ile maksimum tümör boyutu arasında negatif yönde bir korelasyon(p=0,004) izlendi.Malign tanılı hastalarda sağ kalımda belirleyici faktörlerin multivaryant analizleri mortalitede en belirleyici parametrelerin sırasıyla komplikasyon varlığı(HR=5,00,%95 GA 2,07-12,05,p<0,001), lenfovasküler invazyon varlığı(HR=2,68,%95 GA 1,08-6,63,p=0,032) ve maksimum tümör boyutu (HR=1,01,%95 GA 1,00-1,02,p=0,026) olduğu görüldü.

TARTIŞMA ve SONUÇ: Pankreas kanserlerinde cerrahi yöntemin,tümör evresinin,tümör boyutunun,lenfovasküler invazyonun ve postoperatif komplikasyonların sağkalım üzerinde anlamlı etkisi olmasına karşın;tümör lokalizasyonunun sağkalıma etkisi yoktur.Deneyimli cerrahların bulunduğu merkezlerde,multidisipliner olarak iyi değerlendirilmiş uygun olgularda,pankreas kanseri laparoskopik olarak tedavi edilebileceği gibi;tümör boyutu büyük,lokal ileri evre ve belirgin lenf nodu tutulumu olan pankreas kanserlerinde ise açık cerrahinin tercih edilmesinin daha uygun olacağı göz önünde tutulmalıdır.

Anahtar Kelimeler: Pankreas kanseri, pankreatikoduodenektomi, distal pankreatektomi, laparoskopik pankreas ameliyatı, sağkalım

Cerrahi yöntemin hastaların sağkalımı üzerindeki etkisi

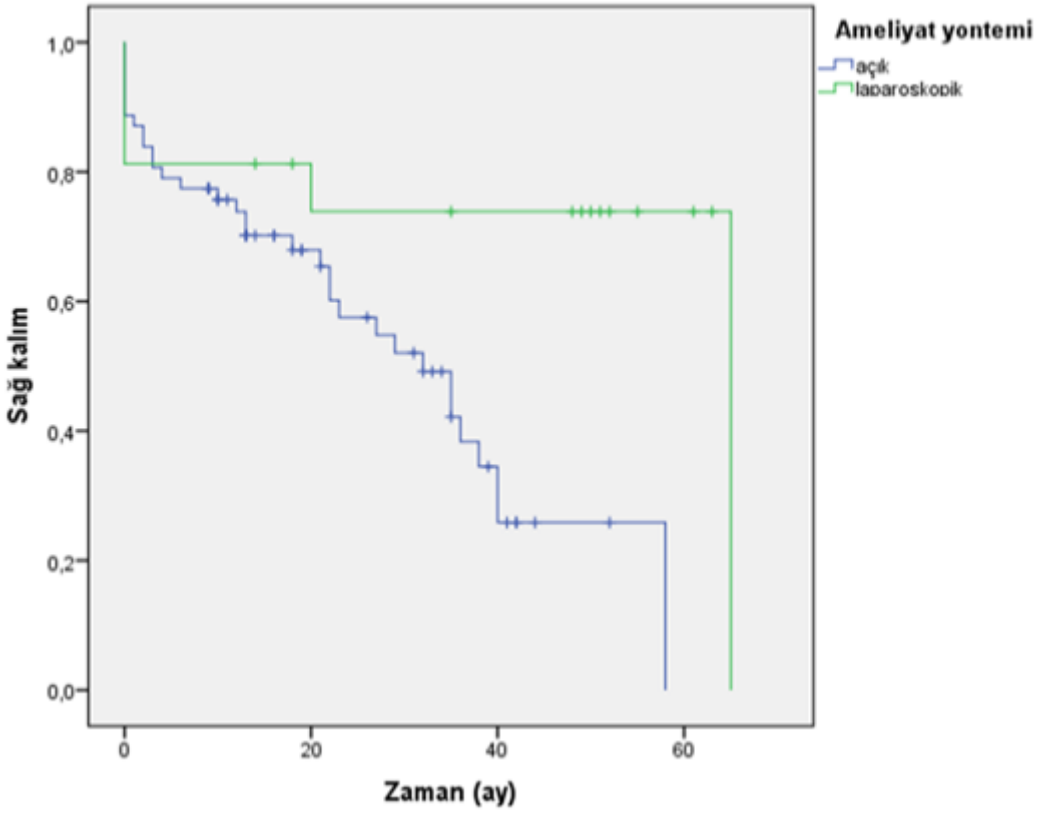

Açık yöntem ile ameliyat edilen hastalarda median sağ kalım süresi 30 ay, laparoskopik yöntemde ise 49,4 ay idi. Laparoskopik yöntemle ameliyat edilen hastalarda sağkalımın daha fazla olduğu görüldü

PP-11

Preoperatif biliyer drenaj yönteminin pankreatikoduodenektomi sonrası postoperatif sonuçlara etkisi

Ali Emre Atıcı, Ayşegül Bahar Özocak, Ayşe Eren Kayacı, Mümin Coşkun, Şevket Cumhur Yeğen
Marmara Üniversitesi Tıp Fakültesi, Genel Cerrahi Anabilim Dalı, İstanbul

AMAÇ: Pankreatikoduodenektomi sonrası gelişen postoperatif komplikasyonlar hastanede kalış süresinin uzaması, tedavi maliyetlerinde artış, yeniden hastane yatışı, reoperasyon ve cerrahi sonrası medikal onkolojik tedavinin gecikmesi gibi durumlara yol açmaktadır. Biz de preoperatif biliyer drenaj uygulamasının ve seçilen drenaj yönteminin postoperatif komplikasyonlar üzerindeki etkisini araştırmayı amaçladık.

MATERYAL-METOD: Şubat 2019-Temmuz 2023 tarihleri arasında kliniğimizde pankreatikoduodenektomi yapılan 158 hasta çalışmaya dahil edildi. Hastaların yaş, cinsiyet, vücut kitle indeksi, preoperatif biliyer drenaj (varsa tercih edilen yöntem), intraoperatif veriler (ameliyat süresi, toplam kanama miktarı, intravenöz verilen sıvılar, kan transfüzyonu), postoperatif veriler (yatış süresi, komplikasyonlar) kaydedildi. Komplikasyonlar ve postoperatif pankreatik fistül (POPF) değerlendirmesi için Clavien-Dindo Klasifikasyonu ve Uluslararası Pankreas Cerrahisi Çalışma Grubu (ISGPS) tanımlamaları kullanıldı.

BULGULAR: Perkütan ve endoskopik biliyer drenaj uygulanan gruplar karşılaştırıldığında yaş, cinsiyet, vücut kitle indeksi, intraoperatif veriler (ameliyat süresi, toplam kanama miktarı, intravenöz sıvı replasman düzeyi) açısından gruplar arasında anlamlı farklılık saptanmadı. Clavien-Dindo >3a postoperatif komplikasyonların toplam insidansı %24,7 ve POPF oranları %34,2 olarak saptandı. Postoperatif komplikasyonlar açısından gruplar arasında (endoskopik stentleme ve perkütan biliyer drenaj) anlamlı fark saptanmadı (p=0,765). Ancak POPF oranı perkütan biliyer drenaj grubunda anlamlı olarak daha düşüktü (p=0,044).

SONUÇ: Preoperatif dönemde perkütan biliyer drenaj uygulanan hastalarda POPF oranları daha düşük saptandı. Postoperatif komplikasyonlar açısından gruplar arasında anlamlı farklılık saptanmadı. Bu bulguların geniş ölçekli çalışmalarla desteklenmesi gerekir.

Anahtar Kelimeler: biliyer drenaj, pankreas, pankreatik fistül

PP-12

Dev kist hidatik tedavisinde girişimsel radyolojinin yeri

Dilan Pehlivan[1], Şükrü Oğuz[2], Adnan Gündoğdu[1], Arif Burak Çekiç[1]
[1]Karadeniz Teknik Üniversitesi, Genel Cerrahi Ana Bilim Dalı, Trabzon
[2]Karadeniz Teknik Üniversitesi, Giirişimsel Radyoloji Ana Bilim Dalı, Trabzon

AMAÇ: Kist hidatik tedavisinde girişimsel radyolojinin dev kist hidatik olan ve cerrahinin yüksek morbidite ve mortalitesi olduğu hastalarda kullanımı
YÖNTEM: Olgu sunumu

BULGULAR: 53 yaş erkek hastanın bilinen koroner arter hastalığı(KAH), hipertansiyon(HT), tip 2 diabetes mellitus ve obezitesi mevcuttu. BT'sinde 32 cm kist hidatik mevcuttu. Hastanın yüksek ASA skoru ve ek problemleri nedeni ile hastaya PAİR uygulandı. Sonrasında takiplerini kaçıran hasta 3.ay kontrolünde enfekte kist hidatik olması nedeniyle tekrar kateterizasyon uygulanarak takip edildi ancak sonrasında kateterden gelen olmaması ve kistin devam etmesi nedeniyle hastanın da genel durumunun düzelmesi nedeniyle cerrahi planına alındı.

SONUÇ: Türkiye'de 2006 yılında yapılan 15 hastalık bir çalışmada tip 1 dev kist hidatiği olan(15cm üzerinde) hastalara PAİR işlemi ve kateterizasyon uygulanmış. Bu çalışmada kateter bir gün kalsa da çoğu çalışmada daha fazla gün kateterizasyon yapılmış. Taburculuk sonrası dört hasta enfekte kist şeklinde tekrar hastaneye başvurmuş ve bu hastalarda kateter değiştirilerek antibiyoterapi uygulanmış. Kist hidatik tedavisinde her ne kadar cerrahi ilk seçeneklerden olsa da hastamızın komorbiditeleri nedeniyle riskli olduğundan girişimsel işlemler denenmiş olup takibinde hastanın genel durumu düzelip cerrahi riskleri azalması nedeniyle hasta cerrahi planına alınmıştır. Örnek olarak gösterdiğimiz çalışmada her hasta girişimsel işlemle kür sağlanmış ve cerrahiye giden hasta bulunmasa da bizim olgumuzun tedavi yönetimini destekler niteliktedir.

Anahtar Kelimeler: kist, hidatik, pair

PP-13

Geriatrik Hastalarda Acil Kolesistektomi Deneyimlerimiz

Burak Uçaner, Şebnem Çimen
Sağlık Bilimleri Üniversitesi, Gülhane Eğitim ve Araştırma Hastanesi, Ankara

AMAÇ: Safra kesesine bağlı cerrahi hastalıklar genel cerrahi pratiğinde önemli yer teşkil etmektedir. Elektif şartlarda kolelitiazis, acil şartlarda ise akut kolesistit hastaneye başvurularda ilk sıralarda yerini almaktadır. Safra kesesi taşının insidansı yaşla birlikte artmaktadır. Özellikle geriatrik hastalarda komorbid hastalık insidansı daha yüksek olduğu için komplike safra kesesi hastalıkları daha fazla gözlenmektedir. Bu çalışmada acil şartlarda akut kolesistit nedeniyle opere edilen geriatrik hastalardaki klinik deneyimlerimizi paylaşmayı amaçladık.

YÖNTEM: Çalışmamızda Ocak 2020 ve Ocak 2022 tarihleri arasında Gülhane Eğitim ve Araştırma Hastanesi Genel Cerrahi Kliniği tarafından değerlendirilen ve opere edilen akut kolesistit tanılı 65 yaş üstü hastaların retrospektif olarak tüm klinik verileri incelendi ve sonuçları analiz edildi.

BULGULAR: Çalışmaya dahil edilen 14 hastanın 8'i erkek 6'sı ise kadındı. Hastaların yaş ortalaması 75 (86-66) idi. Hastaların tamamı akut kolesistit nedeniyle acil şartlarda opere edildi. Hastaların 10'unda en az bir komorbid hastalık bulunmakta idi. 5 hastada daha önceden geçirilmiş ERCP öyküsü mevcut idi. Hastaların 12'sinde preoperatif dönemde yapılan hepatobiliyer ultrasonografide perikolesistik mayii ve safra kesesinde duvar kalınlık artışı(>4 mm) mevcut idi. Hastaların 13'ünde safra kesesinde taş mevcut iken; 1 hasta akalkülöz kolesistit idi. Ortalama ameliyat süresi 90 (60-125) dakika olarak hesaplandı. 5 hastada ameliyat sırasında safra kesesinde perforasyon meydana geldi. Hastaların 3'ünde laparoskopik cerrahiden açık cerrahiye dönüldü. Hastaların 13'ü şifa ile taburcu edilirken; 1 hasta postoperatif 3. günde respiratuar komplikasyonlar nedeniyle kaybedildi.

SONUÇ: Geriatrik popülasyonda acil laparoskopik kolesistektomi güvenli bir prosedürdür ve elektif prosedürlerle karşılaştırıldığında komplikasyon riski yüksek değildir. Ancak geriatrik popülasyondaki hastaların önemli bir kısmında komorbid hastalıklar eşlik edebileceğinden bu yaş grubunun cerrahi öncesi multidispliner yaklaşımla değerlendirilmesi gereklidir. Cerrahi uygulamaya genel tıbbi durumu uygun olmayan hastalarda girişimsel radyolojik uygulamalar alternatif olarak her zaman akılda bulundurulmalıdır.

Anahtar Kelimeler: Geriatrik hasta, kolesistektomi, akut kolesistit, kolelitiazis

PP-14

Safra Yolu Yaralanmasında Peroperatif Kolanjiografinin Önemi

ilkay Halıcıoğlu, Osman Aydin, Erdal Birol Bostancı
Department of Gastrointestinal Surgery, Ankara City Hospital, Ankara, Turkey

GİRİŞ
Safra yolu yaralanmaları sıklıkla kolesistektomiye bağlıdır. Bunun dışında üst batın cerrahisi sırasında da meydana gelebilir. Laparoskopik kolesistektomi tüm dünyada en sık yapılan ameliyattır. Laparoskopik kolesistektomi sırasında safra yolu yaralanma insidansı %0,3-%1,4 arasında değişmektedir. Laparoskopik kolesistektomi sırasında oluşan yaralanmaların çoğu deneyimsizlikten değil, temel teknik sorunlardan ve yanlış yorumlamalardan kaynaklanmaktadır. Birçok yaralanma üçüncü basamak hastanelere sevk edilmeden tedavi edilmektedir. Rekonstrüksiyon deneyimli hepatobilier cerrahlar tarafından yapılsa bile kimi zaman başarısız olabilmektedir. Bu olguda kolesistektomi sonrası safra yolu yaralanması olan ve bilier rekonstrüksiyon yapılmasına rağmen safra fistülü devam etmesi nedeniyle kliniğimize sevk edilen hastanın yönetimini tartışmayı amaçladık.
OLGU
53 yaşında kadın hasta dış merkezde laparskopik kolesistektomi sonrası drenden safralı mayi gelmesi üzerine acil ameliyat edilerek hepatikojejenostomi yapılmış. Postop 1. Gününde dreninden safra gelmeye devam etmesi üzerine perkütan bilier drenaj yapılarak kliniğimize sevk edildi. Çekilen kolanjiografide sol ana safra kanalı görüntülenemedi. Epikriz ve ameliyat notu incelendiğinde perop herhangi bir kolanjiografi kullanılmadığı ve preop safra yolu görüntülemesinin yapılmadığı öğrenildi. MR kolanjiografi ve primovistli MR görüntülemelerinin ardından ana safra kanalında tam kat kesi olduğu ve hepatikojejenostominin muhtemelen sağ posterior dal ile gerçekleştirildiği tespit edildi. Bunun üzerine hastanın enfektif tablosunun düzelmesinin ardından ilk cerrahiden bir ay sonra elektif rekonstrüksiyon amacıyla yatış planlanarak taburcu edildi. Elektif cerrahi planlandığı tarihte gerçekleştirilerek sol safra kanalına başarılı hepp couinaud hepatikojejenostomi yapıldı. Peroperatif kolanjigrafi çekilerek preoperatif görüntüleme doğrulandı. Hasta postoperatif dönemde komplikasyon görülmeden taburcu edildi.
SONUÇ
Safra yolu yaralanmaları başarılı rekonstrüksiyonun en önemli şartı preoperatif yaralanmanın tipinin belirlenmesi ve yaralanmanın tipine göre cerrahinin preoperatif dönemde planlanmasıdır. Operasyon sırasında kolanjiografi çekimi kliniğimizin standart prosedürü olarak her safra yolu cerrahisi sırasında uygulanmaktadır. Safra yolu cerrahisinde başarı amaçlanıyorsa preoperatif ve peroperatif kolanjiogafinin etkin kullanılması önermekteyiz.

Anahtar Kelimeler: Kolanjiografi, safra yolu yaralanması, hepp couinaud hepatikojejenostomi

PP-15

Acil pankreas cerrahisinde tek merkez deneyimi

Mustafa Kaan Gençalp, Hüseyin Fahri Martli, Mesut Tez
Ankara Bilkent Şehir Hastanesi, Genel Cerrahi Ana Bilim Dalı, Ankara

AMAÇ: Acil pankreas cerrahisi; travma, perforasyon ve hayatı tehdit eden kanama sebebiyle gerçekleştirilen, literatürde oldukça nâdir olarak bildirimi yapılan bir girişimdir. Bu çalışmada hastanemiz genel cerrahi kliniği olarak, ekstrahepatik safra yolları, periampüller bölge ve pankreas travması nedenli acil cerrahi girişim yapılan hastaların verileri literatür eşliğinde değerlendirildi.

METOD: Ankara Bilkent Şehir Hastanesi Genel Cerrahi Kliniğinde 2020 Şubat ayı ve 2023 Haziran ayı arasında başvurusunda künt veya penetran periampüller bölge yaralanmaları veya girişim sonrası komplikasyon sebebiyle gerçekleştirilen acil pankreas cerrahileri retrospektif olarak değerlendirildi. Hastaların tamamı kontrastlı bilgisayarlı tomografi ile görüntülendi. Acil olarak opere edilen hastaların etiyolojileri, yapılan cerrahileri, yatış süreleri, mortalite ve morbiditeleri değerlendirildi.

BULGULAR: Çalışmaya 5'i kadın (%36), 9'u erkek (%64) toplamda 11 acil pankreatikoduodenektomi, 1 acil distal pankreatektomi ve 2 acil total pankreatektomi vakası seriye dahil edildi. Hastaların yaş ortalaması 64,1'dir. 7 (%50) hasta evre 4-5 pankreas-duodenum künt yaralanması, 5 (%35,7) hasta ERCP perforasyonu, 2 (%14,3) hasta ateşli silah yaralanması sebebiyle operasyona alındı. Eşlik eden batın içi organ yaralanması ve organ onarımı toplamda 6 (%42,9) hastadadır. Acil cerrahilerde literatürle uyumlu olarak mortalite 6 (%42,9) hastada görüldü. Mortal seyreden 6 hastanın 4(%66)'ünde ek organ yaralanması mevcut iken, sağ kalan 8 hasta için bu sayı 2 (%25)'dir. Cerrahi sonrası taburcu olan hastalar için ortalama yatış süresi ortalama 17,12 (10-50) gündür. Postoperatif morbidite toplam 10 (%71,4) hastada tespit edildi. Postoperatif mortalitede künt duodenum-pankreas yaralanmasında 2 (%40) hasta, ERCP perforasyonunda 2 (%28,6) hasta ve ateşli silah yaralanmasında 2 (%100) hasta mevcuttur.

SONUÇ: Acil pankreas cerrahisinin mortalitesi ve morbiditesi yüksektir. Pankreas travmalarında eşlik eden organ yaralanması mortalitede belirleyici noktadadır. Morbidite ve mortalite literatürle uyumlu bulundu.

Anahtar Kelimeler: acil cerrahi, pankreas travması, pankreatikoduodenektomi

Tablo 1: Acil Pankreas Cerrahisi Geçiren Hastalar

Etiyoloji	Sayı (%)	Yaş Ortalaması (min-maks)	Ortalama Yatış Süresi (min-maks)	Eşlik Eden Travma (%)	Morbidite (%)	Mortalite (%)
ERCP Perforasyonu	5(%35,7)	72,6 (64-89)	18,4 (1-50)	0 (%0)	4 (%80)	2 (%40)
Evre 4-5 Künt Deuodenum ve Pankreas Yaralanması	7 (%50)	59,7 (22-79)	8,7 (1-16)	4 (%57,1)	4 (%57,1)	2 (%28,6)
Ateşli Silah Yaralanması	2(%14,3)	58,5 (40-77)	7,5 (1-15)	2 (%100)	2 (%100)	2 (%100)
Toplam	14(%100)	64,1 (22-89)	12 (1-50)	6 (%42,9)	10(%71,4)	6 (%42,9)

PP-16

Pankreatikoduedonektomi sonrası gastrointestinal hemoraji ile prezente olan gastroduedonal arter psödoanevrizması

Halil Yıldız, Ali Murat Yıldırım, Canan Bakan, Gökalp Okut, Sait Murat Doğan
Sağlık Bilimleri Üniversitesi,İzmir Bozyaka S.U.A.M. Genel Cerrahi Kliniği,İzmir

GİRİŞ: Pankreatoduodenektomi sonrası psödoanevrizmalar nadir görülen bir komplikasyondur ancak postoperatif kanama gelişmesi nedeniyle %50'ye varan oranda hayatı tehdit eden sonuçlarla ilişkilidir. Genellikle cerrahi travma, pankreas fistülü veya karın içi enfeksiyonlar gibi lokal ve inflamatuar süreçlerin bir sonucu olarak ortaya çıkarlar. Bu nedenle tedavinin temeli intraoperatif yönetim ve komplikasyonun erken tanımlanmasıdır. Bu yazıda, endovasküler selektif kateterizasyonla tedavi edilen jejunuma fistülize gastroduodenal arter psödoanevrizmasını sunuyoruz.
OLGU: Periampuller tümör nedeniyle pankreatikoduodenektomi uygulanan ve postoperatif pankreatik fistül(POPF) gelişen 64 yaşında erkek hastanın postoperatif 37. günde üst gastrointestinal kanama ile başvurması üzerine yapılan tetkiklerinde jejunal stumpa fistülize gastroduodenal arter anevrizması olduğu görüldü. Medıkal ve endovasküler yöntemler ile hasta tedavi edildi (Resim 1).
TARTIŞMA: Psödoanevrizmalar ameliyat sonrası doku hasarının sonucudur. Psödoanevrizmaya bağlı postoperatif kanama insidansının %4 ila %16 olduğu ve mortalite oranının %50'ye kadar çıktığı bilinmektedir. En yaygın lokalizasyonlar gastroduodenal arterdedir ve bunu hepatik arter takip etmektedir. Olağan klinik konservatif tedaviye yanıt vermeyen, hipovolemik şoka bağlı hemodinamik dengesizliğe yol açan intraabdominal kanamadır. Visseral anevrizmaların tedavisinde cerrahi tedavi ana akım yaklaşımdı ve son yıllarda bu tür lezyonlar için endovasküler yaklaşım tercih edilen tedavi haline geldi. Nutrisyonal statusun preoperatif dönemde düzeltilmesi, periopertaif diseksiyon sırasında damar duvarının korunması, yeterli hemostaz, pankreatik fistül gelişiminin önlenmesi ve intraabdominal enfeksiyonun olmaması psödoanevrizma açısından koruyucu olabileceği düşünülen yöntemlerdir. Gastrointestinal kanama ile başvuran hastalarda ilk çalışmalar endoskopi ve kolonoskopidir. Ancak aktif kanamayı veya kanamanın kaynağını gösteremeyebilirler. Tanı için tercih edilen yöntem %95 duyarlılık oranıyla BT anjiyografidir. Tedavi endovasküler veya cerrahi olabilir. Cerrahi işlemin amacı vasküleri tespit ederek bağlamaktır. POPF varlığında pankreatikojejunal anastomoz revizyonu eş zamanlı yapılmalıdır. Endovasküler tedavide embolizasyon, stent-greft implantasyonu, stent destekli koilleme tercih edilmektedir.
SONUÇ: Pankreatikoduodenektomi sonrası psödoanevrizma oluşumu nadir görülen ve zorlu bir komplikasyondur. Erken teşhis, risk faktörünün tespiti ve multidisipliner yaklaşım, morbidite ve mortalite oranlarını artırabilecek açık cerrahi prosedürlerden kaçınarak daha iyi sonuçlar sağlar.

Anahtar Kelimeler: pankreatikoduedonektomi,psödoanevrizma,hemoraji,anjiyografi,coil

PP-17

Splenektomi sonrası beklenmeyen portomezenterik tromboz vakası

Halil Yıldız, Ali Murat Yıldırım, Murat Karataş, Gökalp Okut
Sağlık Bilimleri Üniversitesi,İzmir Bozyaka S.U.A.M. Genel Cerrahi Kliniği,İzmir

GİRİŞ: Portal ve splenik ven trombozu (PSVT), post-splenektomi ölümcül komplikasyonlardandır. 2018'deki yeni bir çalışmada %8 civarında bir oran bildirilmektedir. Bu komplikasyon, vakaların yaklaşık %95'inde asemptomatik veya ateş, ağrı, bulantı, anoreksi, kusma ve ishal gibi spesifik olmayan semptomlarla zorlu bir klinik tanı olabilir. Bununla birlikte, teşhis edilmeyen bu patoloji vakaların %5'ine mortal seyreder.
VAKA: ITP tanısıyla laparoskopik splenektomi yapılan 50 yaşında kadın hasta, postoperatif 5. günde taburcu edildi. Ameliyat sonrası 7. günde karın ağrısı şikayeti ile acil servise başvurdu. Semptomatik tedavi ile eksterne edildi. Postoperatif 75. günde yaygın karın ağrısı, bulantı ve kusma şikayeti ile acil servise başvuran hastanın çekilen batın BT'sinde portomezenterik venöz aksın trombozuna bağlı intestinal nekroz olduğu görüldü (Resim 1). 150 cm ince barsak rezeksiyonu yapıldı. Hasta postoperatif 10. günde taburcu edildi.
Tartışma
Splenektomi sonrası portal, mezenterik, splenik ven trombozu veya kombinasyonu sıklıkla asemptomatik seyreder, bu sebeple gerçek insidansı bilinmemektedir. Klinikte intestinal kanama, iskemi, assit ve karaciğer yetmezliği ile prezente olabilir. Hangi hastalarda portal ven trombozu olabileceğine dair son yıllardaki en popüler teori preoperatif BT'de splenik ven çapının artmasıdır. Bu amaçla splenoportal konfluense 2, 4 ve 6.(cut-off:8-14mm) cm de veya aortanın sol kenarı hizasında (cut-off:10mm) splenik venin çapının ölçülmesi çalışılmış ve PSVT riski açısından karşılaştırmalar yapılmıştır. Bir diğer teori de dalak çapının artmış olmasıdır. Ikeda ve ark. çalışmasında dalak uzun aksı arttıkça PSVT riski artmaktadır. Splenik vende oluşan azalmış kan akımı, staz ve pnömoperitoneumun predispozan diğer faktörler olduğu düşünülmektedir.
Kuroki ve ark 56 hastanın dahil edildiği çalışmasında SVT olmaksızın izole PVT görülmemiş olup PVT'nin SVT progreyonuna bağlı olduğu düşünülmüştür.
Nadir fakat ölümcül komplikasyonlardan olan mezenter iskemi post-splenektomi karın ağrısı olan hastalarda akla gelmeli ve araştırılmalıdır.
Sonuç
Post-splenektomi PSVT taburculuk sonrası belirsiz karın semptomlarıyla başvuran hastalarda dışlanmalıdır. Bu komplikasyonun seyri, potansiyel olarak yıkıcı olsa da, erken tanı ile genellikle iyi huyludur ve tek başına antikoagülasyona iyi yanıt verir.

Anahtar Kelimeler: laparoskopik splenektomi,portal ven trombozu,mezenter ven trombozu

PP-18

A rare case of giant mesenchymal tumor resulting in hepaticojejunostomy

Sinan Ömeroğlu, Gültekin Hoş, Mehmet Ali Uzun
Department of General Surgery, University of Health Sciences Sisli Hamidiye Etfal Research and Training Hospital, Istanbul, Türkiye

INTRODUCTION: Soft tissue sarcomas are extremely rare tumors originating from mesenchymal cells, accounting for 1% of malignancies in adults.Soft tissue sarcomas are classified on the basis of the 2020 WHO classification. Many subtypes have been identified based on conventional morphology, immunohistochemistry and molecular genetics. They can show benign, intermediate and malignant behavior. Approximately 20% of soft tissue sarcomas are located intra-abdominally or retroperitoneally, and gastrointestinal stromal tumor, leiomyosarcoma and liposarcoma are the most common subtypes. As it is known, the need for hepaticojejunostomy usually occurs in hepatopancreatobiliary diseases. However, it may need to be applied in rare cases of non-hepatopancreatobiliary disease, as in the case of the rare mesenchymal tumor subtype we will present.

CASE: A 78-year-old female patient was admitted to our clinic with palpable mass in the right upper quadrant of the abdomen. Hemogram, liver biochemical and function tests, and tumor markers were normal. Intravenous contrast-enhanced computed tomography and magnetic resonance imaging were performed. An extrahepatic 150x140 mm solid mass lesion was observed in the inferior part of the liver, showing diffuse contrast enhancement and restriction of diffusion, and was primarily considered as a mesenchymal tumor.The mass lesion was compressing the proximal common hepatic duct and there was dilatation in the intrahepatic bile ducts. Gynecological and endoscopic examination were normal. Intraoperatively, it was observed that the mass lesion invaded the common bile duct. The mass lesion was excised with extrahepatic bile duct resection and cholecystectomy. Then, Roux-en-Y hepaticojejunostomy was performed. The patient was discharged on the 6th postoperative day. Pathology reported that it could be synovial sarcoma or extra-gastrointestinal stromal tumor accompanied by histomorphological and immunohistochemical findings.

CONCLUSION: Hepaticojejunostomy may be required not only in hepatopancreatobiliary diseases but also in mass lesions in this region. Therefore, these surgeries should be performed in experienced and high-volume centers.

Keywords: Extra-gastrointestinal stromal tumor, Hepaticojejunostomy, Mesenchymal tumor, Soft tissue sarcoma, Synovial sarcoma

Histomorphological and immunohistochemical findings

Microscopically, spindle cell mesenchymal tumor CD34 (+) PANCK (-) SMA (-) EMA (-) β-Catenin (+) CK19 (-) S100 (-) CK7 (-) BCL-2 (+) CK8/18 (-) Desmin (-) CD31 (-) CD 99 (+) DOG1 (-) Calponin (-) STAT6 (-) TLE1 (+) CD117 (-) ALK (-) CDK4 (-)

MDM2 (-) Ki-67 proliferation index 10%

PP-19

Ampullektomi Sonrası Gelişen Duodenum Fistülü Olgusunda Çözüm Sağlayan Yeni Bir Yöntem

İsmail Tırnova[1], Burak Güney[2], Ercan Kocakoc[3], Kenan Binnetoglu[4], Koray Karabulut[2]

[1]Başkent Üniversitesi Tıp Fakültesi, Genel Cerrahi Ana Bilim Dalı, İstanbul

[2]Liv Hospital Vadistanbul Hastanesi, Genel Cerrahi Kliniği, İstanbul

[3]Liv Hospital Vadistanbul Hastanesi, Girişimsel Radyoloji Kliniği, İstanbul

[4]Kafkas Üniversitesi Tıp Fakültesi, Genel Cerrahi Ana Bilim Dalı, Kars

GİRİŞ: Postoperatif duodenum fistülü yönetiminde ameliyatsız çözüm sağlayan, önerdiğimiz yaklaşımı paylaşmak istedik.
OLGU: Karın ağrısı nedeniyle dış merkezde tetkik edilen orta yaş erkek hastada ampulla vateri bölgesine uyan alanda erken arteryel fazda kontrastlanan 6-7 mm çaplı lezyon görülmesi üzerine endoskopik biyopsi uygulandı ve patoloji sonucu nöroendokrin tümör olarak görüldü. Hastaya ampullektomi yapılması kararlaştırıldı. Laparotomi ve duodenotomi sonrası ampullektomi yapıldı. Longitudinal 5 cm uzunluğunda duodenotomi alanı beyaz kartuş seçilerek kesici kapatıcı lineer stapler ile kapatıldı. Dren konularak ameliyat sonlandırıldı. Hasta ameliyat sonrası 5.günde dreni alınarak taburcu edildi.Ateşi olması üzerine ameliyat sonrası 10.günde hastaneye yatırıldı. Bilgisayarlı tomografide(BT) duodenum komşuluğunda 8 cm çaplı kolleksiyon alanı görüldü. BT eşliğinde perkütan drenaj kateteri konuldu, pürülan materyel drene oldu. Takibinde drenajın daha efektif olabilmesi adına daha kalın çapta ikinci perkütan kateter de yerleştirildi. BT'de retroperitoneal alanda drene olmayan koyu kıvamlı,nekrotik materyal görülmesi üzerine perkütan drenaj kateterinin traktı kullanılarak loja uzanan trokar yerleştirildi ve 5 mm'lik yardımcı trokar aracılığıyla nekrozektomi yapıldı. Nekrotik doku lojdan uzaklaştırıldı. İşlemden sonra trokarın ilerletildiği bu defekt yerinden yüksek debili safra geldiği izlendi. Çeşitli yöntemlerle bu fistülün kontrollü hale getirilmeye çalışılmasına rağmen günlük debisinin 1500 ml'yi geçmesiyle cildi tahriş ettiği, negatif basınçlı vakum terapisi ya da stoma torbası ile yönetilmesinin mümkün olmadığı görülerek, bunun üzerine tıkaç ve kilit sistemi geliştirilmiş 24 F lateks foley sonda trakta yerleştirildi. Uygulamadan hemen sonra fistül içeriğinin drenajı sonda aracılığıyla sağlandı.Ertesi gün dren klempe edildi ve hastaya ağızdan gıda başlandı. Parenteral sıvı desteği ihtiyacına gerek kalmadan hasta taburcu edilebildi. Fistül traktına yerleştirilmiş foley sonda daha ince çaptakilerle kademeli olarak değiştirildi. Ayaktan takip edilen hastanın fistülü 1 ay sonra tamamen kapanmış oldu. Kontrolsüz yüksek debili duodenum fistülünün yönetiminde tarif ettiğimiz yöntemin ağızdan gıda alımına izin vermesi, sıvı kaybını engellemesi, gereğinde drenajı sağlayabilmesi yönlerinden ve fistülün kontrollü olarak hastanede yatışa gerek kalmadan kapanmasında kullanılabilecek etkili bir çözüm olduğu kanaatimiz vardır.

Anahtar Kelimeler: ampulla vateri, duodenum fistülü, fistül yönetimi

PP-20

Pankreas Nöroendokrin tümörü taklit eden pankreas içi yerleşimli aksesuar dalak olgusu

Samir Nurkovic, Ender Dulundu, Egemen Özdemir, Ahmet Aşkar, Taşkın Avcı
İstanbul Üniversitesi-Cerrahpaşa, Cerrahpaşa Tıp Fakültesi, Genel Cerrahi Ana Bilim Dalı, İstanbul

Aksesuar dalak dokusu toplumun %10-20'sinde görülen ve anormal embriyonik gelişim sonucu meydana gelen bir anomalidir. Aksesuar dalak dokusuna farklı organlar üzerinde karşılaşılabilmektedir. Pankreas içerisinde yerleşimli olduğu zaman genellikle hipervasküler bir kitle olarak yorumlanır ve cerrahi rezeksiyona başvurulur. Kesin tanısı histopatolojik inceleme sonucunda konulur. Burada preoperatif değerlendirmesinde non-fonksiyonel Nöroendokrin tümör düşündüren bulgulara sahip pankreas kuyruğu yerleşimli aksesuar dalak dokusu olan 23 yaşındaki bir kadın olguyu sunuyoruz. Olguda laparoskopik dalak koruyucu distal pankreatektomi operasyonu gerçekleştirildi ve histopatolojik inceleme sonucunda intrapankreatik aksesuar dalak tanısı konuldu.

Anahtar Kelimeler: ayırıcı tanı, distal pankreatektomi, intrapankreatik dalak dokusu, pankreas tümörü,

PP-21

Pankreasın Primer Anjiosarkomu - Olgu Sunumu Üzerinden Yaklaşım

Samet Yığman[1], Emre Bozkurt[1], Gürkan Tellioğlu[1], Volkan Adsay[2], Bengi Gürses[3], Orhan Bilge[4]
[1]Koç Üniversitesi Hastanesi, Genel Cerrahi Ana Bilim Dalı, İstanbul
[2]Koç Üniversitesi Hastanesi, Patoloji Ana Bilim Dalı, İstanbul
[3]Koç Üniversitesi Hastanesi, Radyoloji Ana Bilim Dalı, İstanbul
[4]Amerikan Hastanesi, Genel Cerrahi Kliniği, İstanbul

AMAÇ

Pankreasın primer anjiosarkomu (PPA) literatürde genel olarak olgu sunumu olarak bildirilmiş oldukça nadir görülen ve mortalitesi de oldukça yüksek bir hastalıktır. Çalışmamızda gerek kendi hastamız gerek literatürde bildirilen vaka örnekleri üzerinden lezyon özellikleri ve hastalığın takibi ve uygulanan tedavi yöntemlerini literatüre dayalı olarak sunulması amaçlanmıştır.

YÖNTEM

1 aydır bulunan karın ağrısı şikâyeti bulunan 67 yaşında erkek hasta kliniğimize başvurdu. Hastanın DM, Hipertansiyon ve kardiyak aritmi öyküsü mevcut idi. Soy geçmişinde de erkek kardeşinde ve amcasında pankreas kanseri öyküsü bulunmaktaydı.
Hastaya çekilen IV kontrastlı batın BT tetkikinde pankreas boynunda duktal dilatasyona neden olan 4 cm boyutunda iyi sınırlı kitle lezyon görülmekte idi. EUS ile yapılan değerlendirmede ise 35x36 mm boyutunda merkezinde nekrotik komponenti bulunan kitle görüldü ve EUS kılavuzluğunda yapılan İİAB sonucunda az sayıda karsinom hücresi görüldü.
Operasyon kararı verilen HASTAYA portal ven rekonstrüksiyonu ile total pankreatektomi ve splenektomi uygulandı.

BULGULAR

Yapılan histopatolojik incelemede epiteloid anjiosarkomun karakteristik özellikleri görüldü. İmmunohistokimyasal analizde ise anjiosarkom için tanısal olan CD31 ve ERG'nin yaygın ekspresyonu görüldü. Çıkartılan toplam 52 lenf nodunun 8'inde metastaz görüldü.
Hasta postoperatif 8. Gününde herhangi bir komplikasyon olmadan taburcu edildi.
Hastanın 2 hafta sonra yapılan kontrol görüntülemesinde pankreatektomi lojunda 3-4 cm boyutunda koleksiyon ve postoperatif değişiklikler dışında patoloji görülmedi. Ancak hastanın yaklaşık 1 ay sonra geçmeyen sırt ağrısı nedeniyle yapılan kontrol görüntülemesinde ise 13x6 cm boyutunda portosplenik konfluense ve smv ye invaze nüks kitle, karaciğerde multipl metastik lezyon ve peritonea karsinoz bulguları görüldü. Hasta tüm klinik desteğe rağmen postoperatif 65. Günde kaybedildi.

SONUÇ

PPA'da küratif cerrahi temel tedavi olduğundan, erken dönemde tanı konulması hayati önem taşımaktadır. Hastalığın nadir görülmesi ve adjuvan kemoterapiye rağmen bildirilen kötü klinik sonuçlar nedeniyle postoperatif nüks açısından takibi önem taşımaktadır. Literatürdeki diğer olgular göz önüne alındığında hastalığın prezentasyonuna ve immünolojik özelliklerine göre sistemik tedavi planlaması akılcı bir seçenek gibi görünmektedir.

Anahtar Kelimeler: Anjiosarkom, Malignite, Pankreas

PP-22

Replase Sağ Hepatik Arteri İnvaze Eden Retropankreatik Ganglionöromada Sağ Hepatik Arterin Rezeksiyonu ve Revaskülarizasyonu ile Tedavisi

Gürkan Tellioğlu[1], Emre Bozkurt[1], Samet Yığman[1], Afak Durur Karakaya[2], Pınar Bulutay[3], Turan Kanmaz[4], Orhan Bilge[5]

[1]Koç Üniversitesi Hastanesi, Genel Cerrahi Ana Bilim Dalı, İstanbul

[2]Koç Üniversitesi Hastanesi, Radyoloji Ana Bilim Dalı, İstanbul

[3]Koç Üniversitesi Hastanesi, Patoloji Ana Bilim Dalı, İstanbul

[4]Koç Üniversitesi Hastanesi, Prof. Dr. Münci Kalayoğlu Organ Nakil Merkezi, İstanbul

[5]Amerikan Hastanesi, Genel Cerrahi Kliniği, İstanbul

AMAÇ

Ganglinonöroma (GN) nöral krest hücrelerinden köken alan, tüm sempatik zincir boyunca ortaya çıkabilen, literatürde vaka sunumlarıyla bildirilen oldukça nadir bir tümördür. Sunumumuzda retropankreatik yerleşimli ve vasküler yapıları invaze eden GN tedavisi ve takip bulgularını paylaşmayı amaçladık.

YÖNTEM

25 yaşında ek bir hastalığı bulunmayan kadın hastanın hamilelik planlaması nedeniyle yapılan rutin tetkikleri sırasında retropankreatik alanda saptanan yaklaşık 8 cm boyutunda kitle nedeniyle intravenöz kontrastlı abdominal bilgisayarlı tomografi (BT) tetkiki yapılmış. Söz konusu kitlenin süperior mezenterik arter çıkışlı replase sağ hepatik arteri içine aldığı görüldü. Tetkik aşamasında adet gecikmesi nedeniyle gebelik ihtimali de değerlendirilen hastada, gebelik saptandı. Öncelikle kitleden endoskopik ultrasonografi ile İİAB alındı ve GN olarak sonuçlandı. Anatomik lokalizasyon ve vasküler invazyon nedeniyle cerrahi girişim planlandı. Gebeliğin sonlandırılması akabinde hastaya replase sağ hepatik arter rezeksiyonu ve rekonstrüksiyonu ile retropankreatik kitle eksizyonu yapıldı.

Bulgular

Ameliyat sonrası komplikasyon gelişmeyen hasta 5. gün taburcu edildi. Postoperatif 3 hafta sonra karın ağrısı şikâyeti ile tekrar başvurdu. Yapılan tetkiklerinde operasyon lojunda koleksiyon görüldü ve perkütan drenaj katateri yerleştirilerek tedavi edildi. Alınan sıvı örneğinde mikroorganizmaya rastlanılmadı. Hastanın 1 yıl sonra yapılan kontrol radyolojik görüntülemesinde patoloji saptanmadı.

SONUÇ

Retropankreatik GN oldukça nadir görülen benign bir tümördür. Majör vasküler yapıları invaze edebilmesi ve lokalizasyonu itibariyle progresyonu halinde yaratabileceği sorunlar öngörülerek benign bir patoloji olmasına rağmen cerrahi tedavi seçeneği gündeme gelmelidir.

Anahtar Kelimeler: Ganglionörinoma, Retroperiton, Revaskülarizasyon

PP-23

Kronik Pankreatit Olgusunda Laparoskopik Puestow Prosedürü

Burak Güney[1], Murat Şendur[2], İsmail Tırnova[3], Koray Karabulut[1]
[1]Liv Hospital Vadistanbul, Genel Cerrahi Kliniği, İstanbul
[2]Central Hospital Hastanesi, Genel Cerrahi Kliniği, İstanbul
[3]Başkent Üniversitesi Tıp Fakültesi, Genel Cerrahi Ana Bilim Dalı, İstanbul

GİRİŞ: Kronik pankreatitte cerrahi, semptomatik tedaviye yanıtsız ve tekrarlayan karın, bel ağrıları olan hastalarda yaşam kalitesini artırmakta etkili bir yöntemdir. Geçen üç dekatta hastalığın cerrahi tedavisinde minimal invaziv cerrahinin etkin kullanımının sağlanması önemli bir gelişme olmuştur. Longitudinal pankreatikojejunostomi (Puestow ameliyatı), pankreatik kanal tıkanıklığı olan hastalara uygulanan drenaj prosedürlerindendir. Kliniğimizde laparoskopik Puestow ameliyatı uyguladığımız olguyu ameliyata ait video ve görüntüleme tetkiklerine ait görselleri ile paylaşmayı amaçladık.

OLGU: Tekrarlayan karın ağrısı şikayeti nedeniyle aralıklı olarak hastaneye yatırılan 46 yaşındaki erkek hastada atakların sıklaşmasından ötürü yapılan kontrastlı batın tomografisinde korpus ve kuyrukta atrofik görülen pankreasın tüm seyri boyunca Wirsung kanalı dilate izlenerek en geniş yerinde çapı 16 mm olarak ölçüldü. Tanıya yardımcı olarak üst abdomen MR planlandı. Dilate pankreatik kanalın kuyrukta lobulasyonlar gösterdiği, pankreas baş kısmında daha yoğun olmak üzere kalsifikasyonlar saptanmasına karşın yer kaplayıcı lezyon görülmemesiyle hasta kronik pankreatit olarak değerlendirildi. Multidisipliner konseyde değerlendirilen hastaya kronik pankreatit nedeniyle Puestow ameliyatı uygulanması kararlaştırıldı. Minimal invaziv cerrahinin getireceği avantajlardan ötürü laparoskopik yaklaşım uygun görüldü. Beş trokar ile çalışıldı. Kolesistektominin ardından gastrokolik ligaman açıklarak pankreasa ulaşıldı. İğne ile ponksiyon yapılarak bulunan pankreas kanalı hook yardımıyla baş bölgesinden kuyruğa kadar açıldı. Kanal içi aspiratör ile yıkandı. Treitz ligamanından itibaren 50.cm'deki jejunum ansı kesici kapatıcı staplerle transekte edilerek distal uç transmezokolik olarak pankreasa doğru çekildi ve 3/0 tek yönlü poliglikonat eriyebilen sütür materyali ile Wirsungojejunostomi anastomozu uygulandı. Bu anastomozun 40 cm distaline biliopankreatik ans anastomoze edildi. Pankreatikojejunostomi lojuna bir adet dren konularak ameliyat sonlandırıldı. Hasta postoperatif altıncı günde sorunsuz taburcu edildi. Altıncı ay kontrolünde, hastanın ağrısız durumunun devam ettiği öğrenildi.

Anahtar Kelimeler: kronik pankreatit, lateral pankreatikojejunostomi, laparoskopik, Puestow

PP-24

Araba yıkama ünitelerinde kullanılan basınçlı su püskürtme makinesine bağlı olarak gelişen karaciğer yaralanması

Gürkan Güneri
Şeyh Edebali Üniversitesi Tıp Fakültesi,Genel Cerrahi Anabilim Dalı,Bilecik

OLGU: Araba yıkama ünitesinde çalışan 25 yaş erkek hasta,su püskürtme aletinin uç tarafını yanlışlıkla karnına doğru çevirmiş.Sonrasında epigastrik bölgede açıklık ve kanaması olunca hastaneye getirilen hastada yapılan tetkiklerde Grade 2 Karaciğer yaralanması saptandı.Hasta yatırılarak konservatif takip edildi.Yatışın 3.gününde şifa ile taburcu edildi. Literatür tarandığında daha çok parmak amputasyonları ve cilt defektleri ilişkili yaralanmalar olduğu görüldü. Literatürde daha önce yüksek basınçlı su sprey cihazları ile hiç karaciğer yaralanması sunulmadığı görüldü.

Anahtar Kelimeler: AAST,karaciğer penetran yaralanma,yüksek basınçlı su spreyi,

PP-25

Organ Naklinde Dijital Sağlık Uygulamaları

Adile Savsar
İzmir Ekonomi Üniversitesi Sağlık Bilimleri Fakültesi Hemşirelik Bölümü

Organ nakli son dönem organ yetmezliğinde hayat kurtarıcı olup, en etkili tedavilerden biridir. Organ nakli sonrası hastanın eşlik eden diğer hastalıklarını yönetmek ve organ kaybını önlemek için ömür boyu takip gerektirmektedir. Nakil sonrası dönemde, hastaların kendi kendine yönetimi, bakıma katılmaları ve hastaların sağlık çalışanı ile işbirlikçi olması son derece önemlidir. Dijital sağlık uygulamaları (DSU), organ nakli olan hastaların kendi kendine yönetimini kolaylaştırabilmektedir. Ayrıca sağlık profesyonellerine kronik hastalıkların teşhisinde ve yönetiminde yardımcı olmaktadır. Bu derleme, organ nakli olan hastaların kendi kendine yönetimini veya hasta-sağlık çalışanı ilişkisini destekleyen ve klinik sonuçları iyileştirmeyi amaçlayan DSU'nın rolünü vurgulamak amacıyla yazılmıştır.
Sağlık hizmetlerinde bilgi ve iletişim teknolojilerindeki ilerlemeler, DSU'nın gelişmesine yol açmış ve sağlık hizmetlerinin sağlanmasında devrim yaratmıştır. DSU; e-sağlık, 3 boyutlu yazıcılar, mobil sağlık, giyilebilir teknoloji, yapay zekâ, dijital hastane ve tele tıp kavramları şeklinde sınıflanmaktadır. Özellikle 3 boyutlu yazıcıların artan organ nakli ihtiyacının karşılanmasında umut vaadedici olması nedeniyle, organ nakli ameliyatları yeni bir çağa girmiştir. Web tabanlı platformlar, mobil uygulamalar, video konferans, sohbet, uzaktan yaşamsal belirti izleme veya bu kombinasyonların çeşitli kombinasyonları ile tele tıp kavramları organ nakli sonrası hasta takibinde kullanılmaktadır. Organ nakli sonrası hastalar ilaç yönetimi, tıbbi randevuları takip etme ve semptomları düzenli olarak izleme gibi öz bakım davranışlarında bulunmalıdır. DSU hastaları, öz bakım davranışlarında destekleyebilmekte ve yaşam kalitelerini arttırmaktadır. Yapılan çalışmalarda DSU'nın özellikle akciğer, kalp ve böbrek naklinde kullanıldığı, karaciğer nakli hastalarında DSU'nın etkinliği konusunda çalışmalara gereksinim olduğunu belirtilmiştir. Akıllı telefon uygulamalarının etkinliği konusundaki çalışmalar daha çok akciğer ve böbrek nakli üzerine olduğu belirtilmektedir. DSU'nın kısa süreli ilaç uyumunu ve kendi kendini izleme davranışını sağlayabileceğini gösteren düşük kanıtlar vardır ancak; greft sağlığı, kanser, enfeksiyon ve mortalite dahil olmak üzere hastayla ilgili uzun vadeli sonuçları ele almak için, daha fazla çalışmaya gereksinim vardır.
Sonuç olarak, DSU'larının sürdürülebilir etkilerini kolaylaştıracak stratejilerin araştırılması ve çalışmalarda gereksinim duyulan organ nakli popülasyonlarına odaklanması önerilmektedir.

Anahtar Kelimeler: organ nakli, dijital sağlık, teknoloji

PP-26

ERCP işlemi sonrasında yapılan kolesistektomilerin klinik ve patolojik özelliklerinin incelenmesi

Tebessüm Çakır[1], Sevınc Hallac Keser[2]
[1]Kartal Lütfi Kırdar Eğitim ve Araştırma Hastanesi genel cerrahi anabilim dalı
[2]Kartal Lütfi Kırdar Eğitim ve Araştırma Hastanesi tıbbi patolojii anabilim dalı

Biliyer kolik hasta başvurularının önemli bir kısmında kolelitiasis ve koledokolitiasis birlikteliği mevcuttur. Bu hastalara ERCP'yi takiben laparoskopik kolesistektomi yapılması genel olarak kabul gören uygulamadır. ERCP sonrası kolesistektomilerin diğer kolesistektomilere nazaran daha zor olduğu, açığa dönüş ve komplikasyonlarda artış olduğu, kesede artmış duvar kalınlıkları izlendiği gözlenmiştir. Önceki çalışmalarda ERCP sonrası safra kesesinde meydana gelen değişikler daha ziyade intraoperatif gözlemlere dayanılarak incelenmiştir. Amacımız safra kesesinde izlenen inflamasyonu mikroskobik olarak inceleyip ödem, aktif, kronik inflamasyon varlığını derecelendirmek bunların ilk başvuru esnasındaki hastalık şiddeti, ERCP işlem özellikleri, cerrahiye kadar geçen süre, cerrahi açığa dönüş, perop ve post op komplikasyonlar ile ilişkilerini incelemektir.

Ocak 2018 ve mart 2020 yılları arasında kliniğimizde aynı endoscopist tarafından yapılan ve kaydedilen ERCP işlemleri incelenmiş 89 hastaya ERCP sonrası kolesistektomi yapıldığı görülmüş, ameliyat bilgileri ve kolesistektomi spesimeni incelenerek değerlendirilmiştir.
Yaş 52.5±15.1, %43.8 kadın idi. ERCP işlem sayısı 2(1-4), %64 stent kullanılmış, %40 olguda süreç kolanjit veya pankreatit ile komplike hale gelmişdi. Koledok çapı 8 mm (5-19), %28.1 ikiden çok sayıda taş mevcut idi. %10.1 ERCP komplikasyonu gözlendi. %3.4 açık, % 80.9 kapalı, %15.7 konversiyon kolesistektomi yapıldı. Operasyon süresi 50 dk (min:30-maks:100) olup medyan duvar kalınlığı 0.5 mm (0.3-1.2mm) idi. Olguların sadece 3'ünde (3.4%) post-op komplikasyon görüldü. İşlemler arası geçen süre 12 haftaydı.
Patolojik incelemede çoklu değişkenli lojistik regresyon analizinde akut pozitifliği üzerinde en fazla belirleyici olan etkenler sırasıyla; kadın faktör, işlem sayısı ve koledok çapı idi ($p<0.001$). fibrosis skorları kadınlarda yüksek izlendi ($p=0.004$). Ödem, konjesyon, duvar kalınlığı incelendiğinde gruplar arasında farklılık gözlenmedi. Konversiyon grubunun yaş ortalaması yüksek ($p=0.003$), kolik şeklinde presentasyon daha sık ($p=0.023$) operasyon süresi daha uzundu ($p<0.001$).
ERCP işlemine ait özellikler ve kesesin patolojik oalrak daha çok etkilenmiş olması kolesistektominin zorluğuna etkide bulunmamıştır, hasta cinsiyeti ve hastalık presentasyonunun safra kesesinin hastalık derecesini etkilediği izlenmektedir.
ERCP işlemine ve koledokolitiasise bağlı zorlukların cerrahi üzerinde olumsuz etkisi izlenmemektedir.

Anahtar Kelimeler: safra kesesi, patolojik enflamasyon skalası; koledokolitiasis, ERCP, açığa dönüşlü kolesistektomi

PP-27

Karaciğer hidatid kist için drenaj-internal kapitonaj tekniğinin seçici safra kanalı tamiri ile veya olmadan yararlılığı

Atılgan Tolga Akçam, Ahmet Gökhan Sarıtaş, Kubilay Dalcı, Burak Yavuz, İbrahim Çoğal, Batuhan Kaya, Abdullah Ülkü
Çukurova Üniversitesi Tıp Fakültesi, Genel Cerrahi Anabilim Dalı, Adana

Amaç
Bu çalışmanın amacı, karaciğer hidatid kisti cerrahi tedavisinde kullandığımız kavite küçültüçü internal kapitonaj tekniğini tanımlamak ve bu tekniği kullanılarak ameliyat edilen hastaların kısa ve uzun dönem sonuçlarıyla literatüre katkıda bulunmaktır.

Yöntemler
Ocak 2016 ile Aralık 2019 tarihleri arasında kliniğimizde karaciğer hidatid kisti nedeniyle 12 olguya drenaj ve internal kapitonaj tekniği uygulandı.

Sonuçlar
Olguların ortalama yaşı 36,25 ± 12,5 yıl olup, 7'si kadın ve 5'i erkek idi. Tüm olgularda sağ üst kadran ağrısı vardı ve 5 olguda dolgunluk hissi vardı. Hiçbir olguda rüptüre kist, sarılık veya diğer klinik belirtiler yoktu. Preoperatif laboratuvar bulguları 8 olguda normaldi. Intraoperatif safra-kist komunikasyonu 8 olguda (%66,7) gösterildi. Olgular ortalama 38,1 ay (24-88 ay) süreyle takip edildi.

Sonuç
Seçici safra kanal tamiri yapılarak veya yapılmadan uygulanan drenaj ile birlikte internal kapitonaj tekniği, özellikle santral yerleşimli hidatid kistler için deneyimli ellerde çok düşük morbidite ve mortalite oranlarıyla uygulanabilecek bir tekniktir.

Anahtar Kelimeler: Kapitonaj, Ekinokokkoz, Karaciğer Kist Hidatik

İnternal Kapitonaj Tekniği

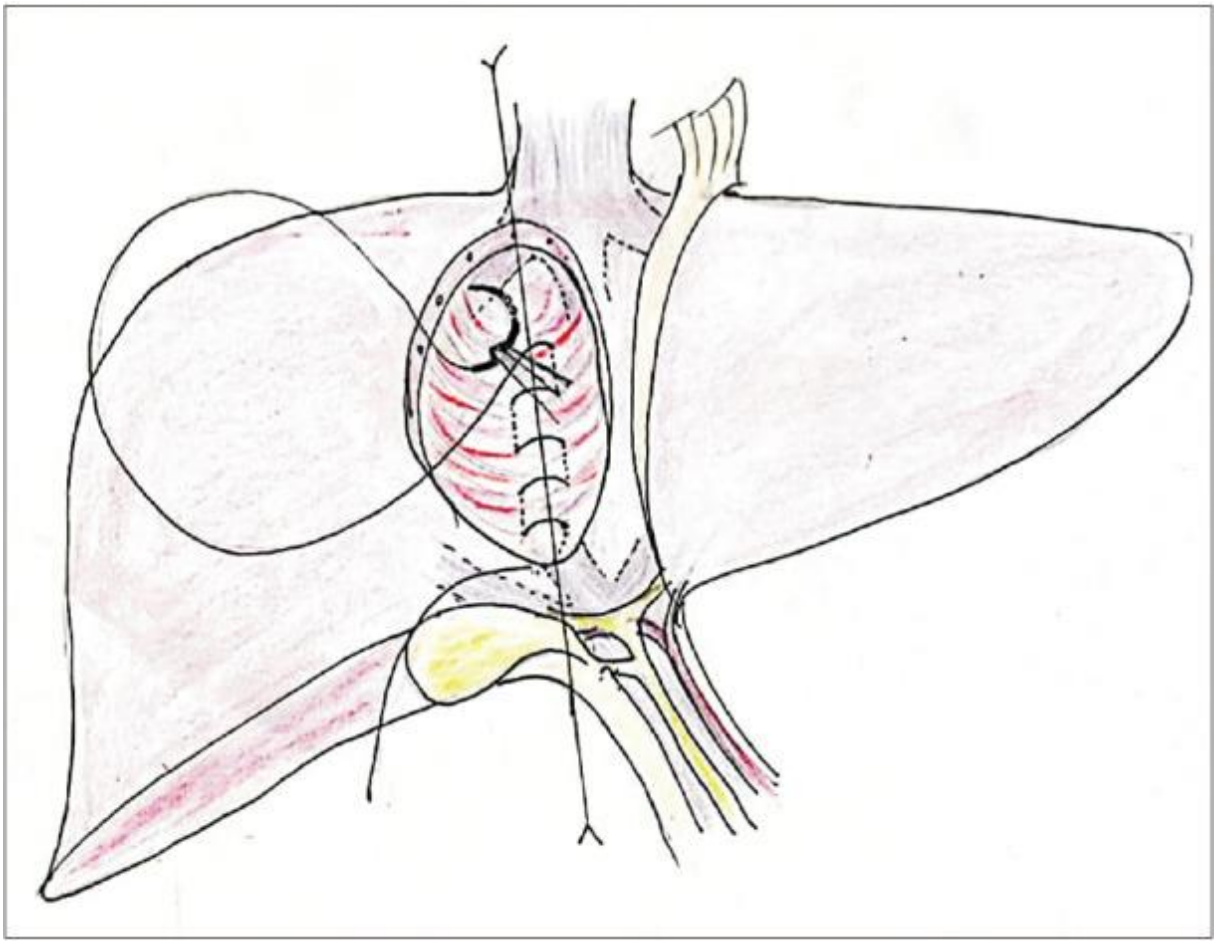

PP-28

Hepatopankreatobiliyer sistem vasküler çaplarının karaciğer nakil hastalarında mortalite etkisi

Ahmet Onur Demirel, Burak Yavuz, Yunus Kaycı, Ahmet Gökhan Sarıtaş, Abdullah Ülkü, Atilgan Tolga Akcam
Çukurova Üniversitesi Tıp Fakültesi, Genel Cerrahi Ana Bilim Dalı, Adana

AMAÇ: Bu çalışma, karaciğer transplant hastalarında ameliyat öncesi hesaplanan karaciğer ve dalak damar çapları ile mortalite arasındaki ilişkiyi değerlendirmeyi amaçlamaktadır.

YÖNTEMLER: Bu retrospektif çalışmada, ortalama yaşı 61 olan ve erkek popülasyonunun kadın grubundan daha fazla temsil edildiği 60 karaciğer transplant olmuş hasta içermektedir. Hastalar Çukurova Üniversitesi Genel Cerrahi Anabilim Dalı Organ nakil bölümünde 2011 ve 2022 yılları içinde kadaverik nakil ameliyatı olmuş hastalardan oluşmaktadır. Hastaların preoperatif demografik verileri, rutin labaratuar sonuçları, postoperatif dönem verileri incelendi. Ameliyat öncesi dönemde çekilmiş BT ve MR görüntülemelerden ölçülen vasküler çaplar splenik arteri, portal ven, proper hepatik arter ve sağ hepatik arteri içermektedir. Sağ kalım sonuçları Cox regresyon analizi kullanılarak analiz edilmiştir.

BULGULAR: Çalışma, dalak arteri, portal ven ve uygun hepatik arterin çapları arasında transplant sonrası genel sağkalım ile anlamlı bir ilişki bulunamamıştır. Ancak, sağ hepatik arterin çapı ile genel hayatta kalma arasında dikkate değer bir ilişki gözlemlenmiştir. (p=0,001) Özellikle, sağ hepatik arter çapında her 1cm'lik artışla mortalite riski iki katına çıkmıştır. vasküler çaplarla postoperatif 3 aylık sağ kalım incelendiğinde her 4 vaskülerle de anlamlı ilişki bulunanmamıştır (sağ hepatik için p=0,219, h.propria için p=0,963, splenik arter için p=0,055, vena porta için p=,0698)

Tartışma ve SONUÇ: İncelenen vasküler çaplar arasında, sadece sağ hepatik arter çapı karaciğer transplant hastalarında hayatta kalma ile anlamlı bir ilişki göstermiştir. özellikle 3 aylık sürede sağ kalım için splenik arter çapı ilişkisi ortaya tam olarak konulamamış olmakla beraber daha büyük ölçekli populasyonlarda anlamlı çıkacağını düşündürmektedir. (p=0,055) Bu bulgu, karaciğer transplantasyonundaki ameliyat öncesi değerlendirmeler ve prognozlar için kritik bir içgörü sunabilir. Karaciğer nakli nedenlerinin geniş endikasyonu ve sınırlı kaynaklar göz önüne alındığında transplante edilecek hastanın sağ kalımı ön görüsü önem arz etmektedir. vasküler çaplar ile siroz arasındaki ilişki varlığı ile ilgili yayınlar sınırlıdır. Sağ kalım ile vasküler çaplar arasındaki ilişkiyi incelediğimiz bu çalışmada bulduğumuz sonuçların yeni çalışmalarla genişletilmesine ihtiyaç vardır.

Anahtar Kelimeler: sağ hepatik arter, splenik arter, karaciğer nakli, siroz, vasküler

PP-29

Ana pankreatik kanalın sütur ligasyonunun distal pankreatektomi sonrası klinik olarak anlamlı pankreatik fistülün önlenmesi üzerine etkisi: 82 hastanın analizi

Abdullah Ülkü[1], Uğur Topal[1], Osman Erdoğan[2], Burak Yavuz[1], İbrahim Çoğal[1], Orçun Yalav[1], Kubilay Dalcı[1], İsmail Cem Eray[1], Ahmet Gökhan Sarıtaş[1], Atılgan Tolga Akçam[1]

[1]Çukurova Üniversitesi Tıp Fakültesi, Genel Cerrahi Anabilim Dalı, Adana

[2]Çukurova Üniversitesi Tıp Fakültesi, Cerrahi Onkoloji Bilim Dalı, Adana

GİRİŞ: Bu çalışmanın amacı, distal pankreatektomi (DP) sonrası klinik olarak anlamlı pankreatik fistülün oluşumuyla ilişkili faktörleri analiz etmek ve ana pankreatik kanalın sütur ligasyonunun etkinliğini belirlemektir.

YÖNTEMLER: Kurumumuzda Ocak 2011 ile Aralık 2019 arasında DP uygulanan 82 hastanın tıbbi kayıtları üzerinde tek merkezli retrospektif bir çalışma yapılmıştır.

SONUÇLAR: Çalışmamızda 28 erkek (%34.1) ve 54 kadın (%65.9) vardı. Hastaların yaşı 18 ile 86 arasında değişmekteydi (ortalama değer: 55.5 yıl). DP endikasyonları primer pankreatik hastalık (n=63, %76.8) ve non-pankreatik hastalık (n=19, %23.2) olarak belirlendi. Postoperatif mortalite ve morbidite oranları sırasıyla %3.7 ve %48 idi. Pankreatik parankimin kapatılması, 89 hastada elle sütur tekniği veya stapler ile gerçekleştirilirken, 13 hastada bu yöntemler kullanılmadı. Pankreatik kanalın tanımlanması ve sütur ligasyonu 46 hastada (%56.1) gerçekleştirildi. Pankreatik fistül, 20 hastada (%24.4) gelişti; fistüllerin 12'si Grade B, 8'i Grade C olarak sınıflandırıldı. Sekiz hasta (%9.8) biyokimyasal kaçak (Grade A) olarak sınıflandırıldı. Çok değişkenli analiz, ana pankreatik kanalı bağlama başarısızlığının pankreatik sızıntı için artan riskle ilişkilendirilen tek değişken olduğunu gösterdi (P=0.031; Odds Ratio= 0.233; %95 güven aralığı, 0.062–0.879).

Sonuçlar: DP sonrası pankreatik sızıntı yaygın bir komplikasyondur. Ana pankreatik kanal DP sırasında tanımlanıp doğrudan bağlandığında sızıntı insidansı önemli ölçüde azalır.

Anahtar Kelimeler: Pankreas, Distal Pankreatektomi, Pankreatik Fistül Yönetimi

Şekil 1: Ana pankreatik kanalın tespiti

PP-30

Son Bir Yılda Perkütan Kolosistostomi Yapılan Hastaların Klinik ve Demografik Verileri

Mustafa Kaan Gençalp, Hüseyin Fahri Martlı, Yusuf Yılmaz, Osman Gökkaya, Eda Şahingöz, Mehmet Keşkek, Mesut Tez
Ankara Bilkent Şehir Hastanesi, Genel Cerrahi Kliniği, Ankara

Amaç
Perkütan kolosistostomi komorbiditesi olan ve kolosistektomi tercih edilmeyen yaşlı hastalarda akut kolesistit tedavisinde tercih edilir. Bu çalışmada son bir yıl içerisimde perkütan kolosistostomi(PK) yapılan hastaların demografik, klinik verileri sunulmuştur.
Metod
Ankara Bilkent Şehir Hastanesinde Temmuz 2022-Temmuz 2023 arasında akut kolesistit tanısı nedeni ile PK takılan hastalar retrsopektif olarak tarandı. Hastaların demografik verileri, ek hastalıkları, PK takılma süresi, PK'nın çıkarılma süresi, işlem sonrası operasyon, işlem sonrası atak gibi parametreler araştırıldı.
Bulgular
Son bir yıl içerisinde toplam 32 hastaya perkütan kolosistostomi uygulandı bu hastaların 16(%50)'sı erkek, 16(%50)'sı kadındı ve yaş ortalaması 71,11'di ve de ortalama Charlson Comorbidire Indek skoru 6,4'dü. Hastaların 12(%37,5)'si Tokyo 2018 rehberine göre Grade 1; 13(%40,62)'ü Grade 2, 7(%21,87)'si Grade 3 kolosistitti. Hastaların başvuru anından itibaren PK takılmasına kadar geçen süre 2,4 gün, ortalama yatış süresi 11gündü. Kataterin ortalama kalış süresi 4,7 haftadır. 4(%15,38) hasta bir yıl içerisinde tekrar akut kolesistit geçirdi 2'sine PK tekrarlandı, 1'I operasyona alındı, 1'I de medikal tedavi edildi. İşlem sonrası 5 hasta opere edildi. Opere edilen hastaların ortalama yatış süresi 9,7gündü ve 1(%20)'ine açığa konverte kolesistektomi yapldı. İşlem sonrası eksitus olan hasta sayısı 2(%6,25)'dir.
Sonuç
Perkütan kolosistostomi komorbid ve yaşlı akut kolesistit hastalarında ki ilk tercih tedavi yöntemi bu çalışmanın verileri ile doğrulanmaktadır. Hastaların son bir yıl içerisinde nüks ve akut kolesistit nedenli operasyo oranları perkütan işlem sonrası operasyon kararını negative yönlü etkilemektedir.

Anahtar Kelimeler: Akut Kolesistit, Kolelitiazis, Perkütan Kolesistostomi

PP-31

Eozinofilik Kolesistit: Nadir Bir Patolojik Tanı

Mustafa Kaan Gençalp, Hüseyin Fahri Martlı, Eda Şahingöz,Nesrin Turan, Mehmet Keşkek, Mesut Tez
Ankara Bilkent Şehir Hastanesi, Genel Cerrahi Kliniği, Ankara

AMAÇ
Kolesistektomi ameliyatı genel cerahi kliniğinin sık yapılan ameliyatlarından biridir. Kolesistektomi safra taşına bağlı komplikasyonlar nedeni ile yapılmaktadır. Bu çalışmada kolelitiazis nedenli, ek operasyona ikincil olarak eksize edilen ve prosedür gereği kolesistektomi yapılan hastaların patoloji sonuçları incelendi ve eozinofilik kolesistit tanısı alanlar sunuldu
GEREÇ VE YÖNTEM
Bu çalışmada, Ekim 2019 ile Ocak 2023 tarihleri arasında Ankara Bilkent Şehir Hastanesin'de safra kesesi çıkarılan 9822 hasta patoloji raporlarından retrospektif olarak tarandı. Hastaların demografik özellikleri ve laboratuvar sonuçları elektronik kayıtlarından alındı. İncelenen parametreler arasında hastaların yaşı, cinsiyeti, acil/elektif, taş veya çamur varlığı, taş boyutu, polip varlığı, kist hidatik varlığı varsa tipleri, lökosit, eozinofil, hemoglobin, nötrofil sayısına bakıldı.
BULGULAR
Safra kesesi opere edilmiş 9822 hastadan patoloji sonucu eozinofilik kolesistit olan 30(%0,30) hasta bulundu. Bu hastaların 15(%50)'i kadın,15(%50)'i erkekti. Hastaların yaşı ortalama 48(min:24-max:82) idi. Taş ve çamurun eşlik ettiği hasta sayısı 27 (%90)'ydi. Otuz hastanın 5 (%17)'inde kist hidatik nedeni ile opere edilirken birincil operasyona ek kolesistektomi yapılan hastalardı. Bu hastalar tip olarakta 4 (%80)'ünün tip2 kist hidatik, 1(%20)'inin tip 5 kist hidatik olduğu görüldü.

SONUÇ
Eozinofilik kolesistit patolojik tanısı alan hastaların çoğu klasik safra kesesi taşına bağlı şikayetler ile başvurmaktadır. Ülkemizde de sık görülen karaciğer kist hidatiği bu grubun önemli bir parçasını oluşturmaktadır.

Anahtar Kelimeler: Kolesistit, Safra Taşı, Kist Hidatid

PP-32

Nadir görülen bir komplikasyon:sentetik venöz greftin safra yollarına migrasyonu

Ebru Turan, Hatice Edanur Ustuncan, Sinan Efe Yazıcı, Ahmet Atasever
T.C Demiroğlu Bilim Üniversitesi,Genel Cerrahi Ana Bilim Dalı,İstanbul

Canlı vericili karaciğer transplantasyonunda hepatik ven rekonstrüksiyonu parsiyel karaciğer greftlerinde yeterli venöz outflow oluşturmak, beklenen zamanda dokunun rejenere olabilmesi, greft konjesyonunun engellenmesi ve ilişkili komplikasyonların önlenmesi için yapılmaktadır. Otolog venöz greftler, homolog kriyoprezerve greftler ve sentetik vasküler greftler hepatik venöz çıkışın rekonstrüksiyonu için yaygın olarak kullanılan malzemeler arasındadır. Sentetik vasküler greftler (SVG'ler), uygunlukları ve ulaşılabilirliği nedeniyle sıklıkla kullanılmaktadır. Canlı verici karaciğer transplantasyonu sırasında vasküler rekonstrüksiyon amacıyla kullanılan vasküler sentetik greftlerin migrasyonu literatürde tanımlamıştır. Bununla birlikte sıklıkla mide,duodenum gibi komşu içi boş organlara migrasyonu meydana gelir ancak safra yollarına migrasyonu beklenmedik bir komplikasyondur.
SVG'lerin migrasyonu, cerrahi olarak çıkarılmayı gerektiren yaşamı tehdit eden komplikasyonlara neden olabilir. Canlı donörden karaciğer nakli sonrasında sentetik vasküler greftin safra yollarına spontan migrasyonu olan nadir görülen bir vakayı tanımlıyoruz.

Anahtar Kelimeler: karaciğer nakli, kolanjit, sentetik greftler, hepatikojejenostomi

PP-33

Histopathological Evaluation After Pancreatic Surgery: Comparison of the Results of General Pathologists and HPB-Specific Pathologists

Ahmet Cihangir Emral[1], Maryam Tahernejad[2], Khotan Sardari[2], Ali Rahman Pour[2], Kürşat Dikmen[3], Mustafa Kerem[3]

[1]Atılım Üniversitesi, Genel Cerrahi Ana Bilim Dalı, Ankara

[2]Atlım Üniversitesi, Ankara

[3]Gazi Üniversitesi, Genel Cerrahi Ana Bilim Dalı, Ankara

INTRODUCTION: The aim of this study is to compare the results of the evaluation of HPB-spesific pathologists and general pathologists on the specimens of patients operated on by the same surgical team.
METHOD: The pathology results of 159 patients who underwent pancreaticoduodenectomy (PD) for periampullary region adenocarcinoma by the same surgeon (M.K) between 2020 and 2023 were retrospectively examined. The results of histopathological evaluations of the HPB-specific pathologist and other pathologists were compared. Tumor size, total lymph node, metastatic lymph node, surgical margin positive/negative (R0/R1/R2 resection) were evaluated.
RESULTS: The specimens of 91 patients were examined by a HPB-specific pathologist (S group), and the specimens of 68 patients were examined by a non-specific pathologist (NS group). There was no statistically significant difference in the tumor size of the patients in both groups (NS group: 26.5mm vs S group: 30.7mm, $p = 0.14$). When compared in terms of the average total number of lymph nodes dissected, it was reported that an average of 23.8 LNs were dissected in the S group and 16.3 LNs were dissected in the NS group, and a statistically significant result was observed ($p = 0.04$). An average of 3.2 metastatic LNs were observed in the S group and 1.1 metastatic LNs in the NS group, and the result was statistically significant ($p<0.01$). R2 resection was not performed in any patient, 12 patients in the S group underwent R1 resection (13.1%), and 79 patients underwent R0 resection. In the NS group, 3 patients underwent R1 resection (4.4%) and 65 patients underwent R0 resection. Surgical margin was found to be statistically significantly higher in the S group ($p<0.05$).
CONCLUSION: In order for the success of HPB surgery to be reflected in the clinic, it is of great importance that the specimens are examined by HPB-specific pathologists.

Keywords: HPB-specific pathologists, pancreas, specimen

PP-34

A Rare Cause of Chylous Ascites: Liver Cirrhosis and Portal Hypertension

Ebru Turan, Hatice Edanur Üstüncan, Sinan Efe Yazıcı, Ahmet Atasever
TC Demiroglu Bilim University, Department of General Surgery, Istanbul, Turkey

INTRODUCTION: Chylous ascites (chyloperitoneum) develops due to a lymphatic obstruction and/or leakage causing an accumulation of lipid-rich lymph in the peritoneal cavity. It is a rare form of ascites that is seen in less than 1% of liver cirrhosis patients. The mechanism of chylous ascites formation in liver cirrhosis is secondary to the destruction of lymph vessels due to portal hypertension and high lymphatic flow. Which brings attention to the importance of reducing portal hypertension and lymph production when treating these patients. Diagnosis is made by detecting triglyceride concentration above 200 mg/dl in the fluid attained. Treatment typically includes therapeutic paracentesis, dietary changes, a low-fat, high-protein diet and medium-chain triglyceride (MCT) supplementation.This report describes an incidental finding of chylous ascites during a percutaneous ascites drainage in a patient with decompensated ethanol induced cirrhosis.
CASE: A 66 year old patient with decompensated liver cirrhosis due to ethanol whom suffered from grade 2 hepatic encephalopathy and hepatorenal syndrome was admitted to undergo medical treatment and preparation for liver transplantation. A percutaneous drainage catheter was placed to drain the patients massive ascites and the fluid attained was seen to be of chylous character. In this patient, a high protein diet wouldn't be feasible due to the fact that this patient suffered from liver cirrhosis and had a history of gout disease, consequently his treatment was modified accordingly. The patient's ascites, hepatic encephalopathy, and hepatorenal syndrome was able to be controlled although due to the patient not having a suitable donor along with developing pneumonia the patient died.
DISCUSSION: Ascites treatment should be tailored to the patient and ascites type. In addition it's imperative to mention that possible continuous loss of lymphocyte-rich lymph coupled with loss of protein may contribute to immune suppression therefore chylous ascites may increase susceptibility to infection which in turn may impact mortality.

Keywords: chylous, ascites, liver, cirrhosis, portal hypertension

Chylous Ascites Sample

Chylous Ascites Sample

PP-35

Ercp Sonrasi Nadir Görülen Bir Komplikasyon: Stent Dislokasyonuna Sekonder Diafragma Perforasyonu

Meliha Ülkü Güzel, Ali Avanaz
Akdeniz Üniversitesi Tıp Fakültesi Hastanesi, Genel Cerrahi Anabilim Dalı

GİRİŞ
Koledokolitiazis, ana safra kanalında taş olmasıdır. Kolelitiazisli hastaların %1-15'inde ana safra kanalı taşlarının mevcut olduğu tahmin edilmektedir. Bu çalışmamın amacı literatürde tanımlanmamış, ERCP sonrası stent ile diyafragma perforasyonu vakasını tartışmaktır.
OLGU
91 yaşında kadın hasta, yaklaşık 1 yıldır olan nefes darlığı şikayetinde artma, genel durumda kötüleşme nedeniyle acil servise başvurdu. Hastanın özgeçmişinde atrial fibrilasyon tanısı mevcut olup yaklaşık 40 yıl önce kolesistektomi öyküsü mevcuttu. Hastaya Haziran 2022'de koledokolitiazis nedeniyle ERCP yapılarak stent takılmış. Stent dislokasyonu nedeniyle Eylül 2022'de ERCP ile tekrar stent takılmış.
Fizik muayenede hastanın takipnesi olduğu ve akciğer sağ bazalde solunum sesinin azaldığı saptandı. Laboratuar değerlerinde AST 66 U/L, CRP 115 mg/dl ve hemoglobin 11,2 g/dL olduğu, diğer değerlerinin normal olduğu saptandı. Oral ve I.V. opaklı bilgisayarlı tomografide, intrahepatik uzanımı izlenen, süperior kesimde diafragmayı geçip sağ hemitoraks lateral kesimde plevral alana uzanımı izlenen stente ait görünüm izlendi. Sağ hemitoraksta lateralde en derin 3 cm komplike efüzyon izlendi. Göğüs cerrahisi tarafından hastaya torasentez yapıldı ve seröz vasıflı sıvı boşaltıldı. Tarafımızca interne edilen hastaya ERCP yapıldı ancak stenti çıkarılamayan hastaya laparatomi kararı verildi. Karaciğer kubbe kesiminde parankimi delerek diyafragmayı perfore eden stent görüldü ve kesilerek diafragma tarafı çıkarıldı. Perforasyon alanı ipek sütur ile onarıldı. Koledokotomi yapılarak stent çıkarıldı. Koledokta taş saptanan hastaya t-tüp drenaj da uygulandı.
TARTIŞMA
ERCP sıklıkla koledokolitiazis, biliyer ve pankreatik benign ve malign hastalıklarda kullanılan non-invaziv bir yöntemdir. En sık görülen komplikasyon pankreatit olup görülme sıklığı %2,5-8 arasındadır.
Stent migrasyonu %5 civarında bildirilmekte olup perforasyon oranı %0,1'den azdır. Literatür incelemesinde stente sekonder diafragma perforasyonu vakası bildirilmediğini saptadık. Olguda, abdomen ilişkili belirgin şikayeti olmadığı, esas şikayetinin pulmoner ilişkili olduğu izlenmiştir. Olguda ERCP sonrası stentin ekstrahepatik safra yollarından karaciğer parankimini geçerek diyafragmayı perfore ettiği ve plevral aralığa girerek efüzyona neden olduğu görülmüştür. Sonuç olarak, ERCP sonrası kronik pulmoner şikayetlerde, stente sekonder diafragma perforasyonu ilişkili komplikasyonlar düşünülmesi gereken komplikasyonlardandır

Anahtar Kelimeler: ERCP, Stent Dislokasyonu,Perforasyon, bilipolevral fistül

PP-36

İnsidental saptanan pankreasın solid psödopapiller neoplazisi: olgu sunumu

Muhammed Alperen Taş, Burak Can, Faik Yaylak, Sezgin Zeren
Kütahya Sağlık Bilimleri Üniversitesi, Genel Cerrahi Ana Bilim Dalı, Kütahya

AMAÇ: Pankreasın solid psödopapiller neoplazisi nadir görülen pankreas tümörleridir. Bu olguda insidental saptanan ve pankreas psödopapiller neoplazi tanısı alan hastanın yönetimi vurgulanmıştır.

YÖNTEM: Bu çalışma için Kütahya Sağlık Bilimleri Üniversitesi Evliya Çelebi Eğitim Araştırma Hastanesinde opere olmuş hastanın klinik bulguları, radyolojik görüntülemeleri, patolojik görüntülemeleri değerlendirilmiştir.

OLGU: 17 yaşında bilinen herhangi bir hastalığı olmayan kadın hasta, kilo alamama nedeniyle pediatri polikliniğine başvurdu. Hastanın istenilen abdomen ultrasonografisinde pankreas başında 55x52 mm boyutlu solid ve kistik komponentler içeren hiperekoik lezyon izlendi. Hastanın çekilen abdomen BT'sinde pankreas başında yerleşmiş 55 mmlik periferik kontrastlanma gösteren kitle izlendi. Safra yollarını değerlendirmek için istenilen MRCP'de pankreas uncinat proceste yerleşim gösteren 5 cmlik kitle izlendi. Pankreas başındaki kitleden tru-cut biopsi planlandı. Tru-cut biopside pankreas solid psödopapiller neoplazi sonucu çıkması üzerine hastaya cerrahi olarak whipple prosedürü uygulandı. Spesmenin patolojik incelemesinde pankreas başında yerleşimli, 58 mm boyutunda ve cerrahi sınırların negatif olduğu lezyona psödopapiller neoplazi tanısı konuldu. Perinöral ve lenfovasküler invazyon izlenmedi. Tümörde yüksek agresivite göstergesi olabilecek, diffüz büyüme paterni, yaygın nekroz, belirgin nükleer atipi, yüksek mitotik oran ya da sarkomatoid özellik izlenmedi. Hasta postoperatif 8.günde sıhhatle taburcu edildi. Hastanın postoperatif 8.ay kontrollerinde nüks izlenmedi.

SONUÇ: Pankreasın psödopapiller neoplazisi, tipik olarak genç kadınları etkileyen ve nadir görülen düşük malign potansiyelli epitelyal tümördür. Solid ve kistik komponentler içerebilir ve yavaş büyüme eğilimindedirler. Karın ağrısı, bulantı ve kusma gibi non-spesifik semptomlar görülebilir ancak bazı kişilerde hiç semptom vermeyebilir. Tedavi tipik olarak, yüksek bir kür oranına sahip olan tümörün cerrahi olarak çıkarılmasını içerir. Tümörün total eksizyonu en etkili tedavi şeklidir. Çıkarılan materyalin patolojik olarak dikkatli incelenmesi ve pankreasın adenokanserlerinden ayırt edilmesi gerekir. Bu olguların nadir görülmesi nedeniyle, tedavi için standart bir protokol yoktur ve tedaviyle ilgili kararlar tipik olarak vaka bazlı verilir. Düzenli takip randevuları, nüks belirtilerini izlemek için önemlidir.

Anahtar Kelimeler: Pankreas solid psödopapiller neoplazi, Pediatri, Whipple

PP-37

Kolelitiazisin nadir bir komplikasyonu: Safra taşı ileusu

Muhammed Alperen Taş, Ali Cihat Yildirim, Hidayet Mehmet Karabulut, Saim Taşpınar
Kütahya Sağlık Bilimleri Üniversitesi, Genel Cerrahi Ana Bilim Dalı, Kütahya

AMAÇ: Bu olgu sunumunda kolelitiazisi olan yaşlı hastaların acil servise ileus semptomlarıyla başvurmaları durumunda safra taşı ileusunun ayırıcı tanıda akılda tutulması gerektiğini vurgulamayı amaçladık.

YÖNTEM: Bu çalışma için Kütahya Sağlık Bilimleri Üniversitesi Evliya Çelebi Eğitim Araştırma Hastanesinde opere olmuş hastanın klinik bulguları, radyolojik görüntülemeleri, patolojik görüntülemeleri değerlendirilmiştir.

OLGU: Bilinen hipertansiyon ve parkinson hastalığı olan 85 yaşında hasta bulantı, kusma, karın ağrısı, oral alımda azalma ve 4 gündür gaita çıkışı olmaması nedeniyle acil servise başvurdu. Hastanın vücut sıcaklığı 37,2 0C, tansiyon: 80/60 mmHg, nabız: 150 atım/dk, SaO2: %95 ölçüldü. Hastanın fizik muayenesinde epigastrik hassasiyeti mevcut olup akut batın bulguları izlenmedi. Hastanın yakın zamanlı kolesistit nedeniyle hastanede yatış öyküsü mevcuttu. Hastanın kan tetkiklerinde WBC: 8,1 103/uL, CRP: 33,4 mg/L izlendi. Hastanın abdomen ultrasonografisinde, safra kesesi izlenememiş olup barsak anslarında dilatasyon ve hava-sıvı seviyeleri izlendi. Hastaya ileri değerlendirme amacıyla istenilen kontrastlı abdomen BT'sinde; safra kesesi izlenmemiş olup ince barsak anslarında hava-sıvı seviyeleri ve dilatasyon izlendi. İleoçekal bileşkenin proksimalinde yaklaşık 3 cm'lik safra taşı izlendi. Hasta safra taşı ileusu ön tanısıyla interne edildi. Hastaya acil olarak operasyon planlandı. Batın içine girildiğinde eksplorasyonda ileoçekal valvten 20 cm proksimalde yerleşimli yaklaşık 4x3 cm'lik safra taşı palpe edildi. İleotomi yapılarak safra taşı barsaktan çıkarıldı ve ileum çift kat primer onarıldı.

SONUÇ: Safra taşı ileusu, kolelitiazisin komplikasyonlarından olan bir mekanik ileustur. Safra taşı ileusu 65 yaş üstü hastaların mekanik bağırsak obstrüksiyonlarının %25'inden sorumludur. Hastalar tipik ileus semptomlarıyla hastaneye başvururlar. Safra taşı gastrointestinal sistemde en sık terminal ileum ve ileoçekal valve yerleşir. Tedavide cerrahi temel tedavi olup amaç tıkanıklığa neden olan safra taşının bağırsaklardan çıkarılmasıdır. Ancak nadir görülmesi ve radyolojik olarak tanı koyması zor olduğundan tanı atlanabilir. Erken tanı prognozu belirleyen en önemli faktörlerdendir. Bu nedenle yaşlı, komorbiditeleri olan özellikle terminal ileum ve ileoçekal bileşkede obstrüksiyon bulguları saptanan hastalarda tanıda safra taşı ileusu düşünülmelidir.

Anahtar Kelimeler: Enterotomi, İleus, Kolelitiazis

PP-38

Safra Taşı İleusu: Tek merkez tecrübemiz

Fatih Feratoğlu, Cemal Hacıalioğlu, Tarık Emre Yılmaz
Sağlık Bilimleri Üniversitesi, Kartal Dr Lütfi Kırdar Şehir Hastanesi, İstanbul

Amaç

Safrataşı ileusu yaşlı popülasyonu etkileyen, nadir bir cerrahi acildir. Nadir görülmesi sebebiyle, preoperatif doğru tanı koyulma oranı düşüktür ve tedavisi gecikmeli olmaktadır. Ve de optimum tedavi stratejisi konusunda henüz fikir birliği yoktur. Kolesistektomi ve fistül onarımının acil veya elektif olarak mı yapılması gerektiği veya gerekli olup olmadığı tartışma kaynağıdır. Kolesistektomi ve fistül onarımının morbidite ve mortaliteyi arttırdığı birçok yazar tarafından gösterilmiştir, yapılmamasının ise nüks safrataşı ileusu, safrakesesi kanseri ve asendan kolanjit ile ilişkili olduğuna dair yayınlar vardır. Ancak bu verilerin neredeyse tamamı önceki yüzyıla ait yayınlardan köken almaktadır. Bu çalışmanın amacı kliniğimizin safrataşı ileusu tecrübesini paylaşarak, safrataşı ileusu tanısı ve tedavi stratejilerini tartışmaktır.

Yöntem

Kartal Dr Lütfi Kırdar Şehir Hastanesi, Genel Cerrahi Kliniğinde 2017-2022 yılları arasında safrataşı ileusu sebebiyle ameliyat olmuş 13 hastanın verileri retrospektif olarak incelendi.

Bulgular

Hastaların %69'u safrataşı ileusu tanısı ile interne edildi, %30.7'si geç tanı aldı. Yatışta doğru tanı alanların median ameliyata alınma süresi 6 saat, median yatış süresi 6.5 gün idi. Geç tanı alanların ise median ameliyta alınma süres, 126 saat, yatış süresi 14.5 gün idi. Yatışta safrataşı ileusu tanısı koyulmaması preoperatif gecikme ve daha uzun hastanesi yatışı ile ilişkilendirildi ($p<0.05$). Retrospektif olarak incelendiğinde tüm hastaların, yatışta, birden fazla safrataşı ileusu radyolojik bulgusu olduğu görüldü.

11 hasta sadece barsak obstrüksiyonuna yönelik opere edildi, 2 hastada safrakesesi veya koledokta taş izlenmesi sebebiyle kolesistektomi ve fistül onarımı da yapıldı. Ortalama 39.7 aylık takip süresince hiçbir hastada nüks, safrakesesi kanseri veya kolanjit izlenmedi.

Sonuç

Safrataşı ileusu, nadir olması sebebiyle tanı ve tedavisinde gecikmeler olan bir hastalıktır. Hastaların başvuruda yapılan görüntülemelerinin yetkin hekimler tarafından değerlendirilmesi ile doğru tanı oranı artırılabilir. İlk değerlendirmede doğru tanı, preoperatif gecikme ve hastane yatışını kısaltmaktadır. Rutin fistül onarımını savunan çalışmaların sonuçları tartışmalıdır. Cerrahi yaklaşımda hasta bazlı karar vermek gerekmekle birlikte optimum tedavi stratejisinin belirlenebilmesi için daha çok tecrübe paylaşımı ve ileri çalışmalar gerekmektedir.

Anahtar Kelimeler: Fistül onarımı, kolesistektomi, safrataşı ileusu,

PP-39

Pankreatikoduodenektomi yapılan hastalarda görülen vasküler anomaliler

Muhammed Alperen Taş[1], Ali Cihat Yildirim[1], Hüseyin Gökhan Yavaş[2], Faik Yaylak[1], Sezgin Zeren[1], Ahmet Tekin[1]

[1]Kütahya Sağlık Bilimleri Üniversitesi, Genel Cerrahi Ana Bilim Dalı, Kütahya

[2]Kütahya Sağlık Bilimleri Üniversitesi, Radyoloji Ana Bilim Dalı, Kütahya

AMAÇ: Bu çalışmada periampuller bölge tümörleri nedeniyle pankreatikoduodenektomi yapılan hastalarda izlenen vasküler anomalileri ve preoperatif dönemde radyolojik görüntülemenin önemini vurgulamayı amaçladık.

YÖNTEM: Bu çalışma Kütahya Sağlık Bilimleri Üniversitesi Evliya Çelebi Eğitim Araştırma Hastanesinde 2020-2023 yılları arasında pankreatikoduodenektomi operasyonu yapılmış 35 hastanın radyolojik görüntülemelerinin değerlendirilmesiyle yapılmıştır.

BULGU: Kliniğimizde 2020-2023 yıllarında arasında periampuller bölge tümörü nedeniyle pankreatikoduodenektomi yapılmış 35 hastanın bilgisayarlı tomografi görüntülerinin değerlendirilmesi sonucunda 23 hastada anomali izlenmemiştir. 4 hastada SMA kaynaklı replaced RHA, 3 hastada LGA kaynaklı replaced LHA, 3 hastada LGA kaynaklı aksesuar LHA, 1 hastada Çölyak kaynaklı replaced RHA, 1 hastada CHA'da trifurkasyon, 1 hastada Çölyak kaynaklı LIPA, 1 hastada Çölyak kaynaklı DPA, 1 hastada İPDA kaynaklı replaced RHA, 1 hastada SMA kaynaklı replaced CHA, 1 hastada PHA'da erken bifurkasyon, 1 hastada RHA kaynaklı aksesuar LHA, 1 hastada Aort kaynaklı replaced CHA, 1 hastada LGA kaynaklı replaced LHA damar anomalisi izlenmiştir.

SONUÇ: Periampuller bölge tümörlerinde morbidite ve mortalite oranı yüksektir. Pankreatikoduodenektomi ise uygun hastalarda en etkili tedavi yöntemidir. Açık ve laparoskopik hepatopankreatobilier cerrahilerde, karaciğer transplantasyonlarında ve radyolojik abdomen girişimlerinde çölyak trunkus ve hepatik arterdeki varyasyonlara ilişkin bilgi önemlidir. Vasküler anomaliler cerrahi sırasında karışıklığa neden olabilir. Vasküler yapılarda yaralanma durumunda iskemi, anastomoz kaçağı, fistül ve apse riski artmaktadır. Özellikle anormal vaskülerizasyonla beklenmedik bir şekilde karşılaşıldığında veya hemen fark edilmediğinde intraoperatif vasküler yaralanma riski daha yüksek olup preoperatif dönemde bu vaskular anomalilerin saptanması intraoperatif süreçte vasküler yaralanmayı ve postoperatif komplikasyonları önlemek için önemlidir. Bu nedenle preoperatif süreçte vasküler yapılarda anomalilerin saptanması için radyolojik görüntüleme değerlendirmelerinin radyoloji hekimiyle birlikte yapılması önem arz etmektedir.

Anahtar Kelimeler: Pankreatikoduodenektomi, Periampuller bölge, Vasküler anomali

PP-40

Porselen safra kesesi: Takip mi, profilaktik kolesistektomi mi?

Yasin Güneş[1], Emre Teke[2]
[1]Sağlık Bilimleri Üniversitesi, Fatih Sultan Mehmet Eğitim ve Araştırma Hastanesi, Genel Cerrahi Kliniği, İstanbul
[2]Şırnak Devlet Hastanesi, Genel Cerrahi Kliniği, Şırnak

AMAÇ: Porselen safra kesesi (PSK), diğer adıyla safra kesesi kalsifikasyonunda kalsiyum depozitleri safra kesesi duvarında birikir ve safra kesesi duvarı sert, kırılgan ve mavimsi bir hal alır. Bu da porselen görünümüne neden olur. Geleneksel olarak, PSK safra kesesi kanseri için bir risk faktörü olarak kabul edilir. Erken dönem çalışmalarda PSK'den safra kesesi kanseri gelişme riski %12-61 olarak bildirilmiştir. Bu nedenle profilaktik kolesistektomi önerilir. Ancak son zamanlarda yapılan çalışmalarda daha az bir ilişki (%0-6) tespit edilmiştir, bu yüzden takip önerilmektedir. Bu çalışmanın amacı PSK şüphesi ve patolojik tanısı olan hastalarda safra kesesi kanseri riskini değerlendirmek ve profilaktik kolesistektomi gerekliliğini sorgulamaktır.
YÖNTEM: Nisan 2011-Nisan 2021 tarihleri arasında İstanbul Fatih Sultan Mehmet Eğitim ve Araştırma Hastanesi'nde 153315 abdomen ultrasonografi ve 5421 kolesistektomi kayıtları retrospektif olarak incelendi. Ultrasonografi ve patoloji raporlarında 'safra kesesi duvarı kalsifikasyonu' ve 'PSK' terimlerini içeren hastalar çalışmaya dahil edildi. Ultrasonografi tarihi ile ameliyat tarihi arasında bir yıldan fazla süre bulunan hastalar çalışma dışı bırakıldı.
BULGULAR: Ultrasonografide PSK şüphesi bulunan hasta sayısı 102'ydi. 102 hastanın 22'si hastanemizde ameliyat edildi. Ultrasonografi tarihi ile ameliyat tarihi arasındaki süre 3 hastada 1 yıldan fazla olduğundan çalışma dışı bırakıldı. 19 hastanın 6'sı erkek, 13'ü kadındı ve yaş ortaması 51 idi. Patoloji örneklerinde sadece 2 hastada (%10.5) PSK bulundu. Kolesistektomi sonrası patoloji örneklerinde PSK görülen hasta sayısı 9'du (%0.16). 9 hastanın sadece birinde (%11.1) hem safra kesesi kanseri hem de PSK vardı.
SONUÇLAR: PSK, safra kesesi kanseri için muhtemel bir risk faktörüdür. Ancak ilk yayınlarda belirtildiği kadar risk yüksek değildir. Bu nedenle, radyolojik görüntülemede porselen safra kesesi tespit edilen hastalara profilaktik kolesistektomi yapılıp yapılmaması veya takip edilmesi gerekip gerekmediği sorusu hâlâ tartışma konusudur. Hangi hastaya profilaktik kolesistektomi yapılacağı, hangi hastanın takip edilmesi gerektiğinin kararının verilmesi için çok merkezli, çok örneklemli çalışmalara ihtiyaç vardır.

Anahtar Kelimeler: porselen safra kesesi, safra kesesi tümörü, profilaktik kolesistektomi

PP-41

Safra Kesesindeki Polip Bilmecesi: Duvardaki Şüphe - 10 Yıllık Tek Merkez Deneyimi

Alp Ömer Cantürk[1], Ömer Faruk Kandaz[2], Adil Koyuncu[2], Muzaffer Akıncı[2]

[1]Sakarya Üniversitesi Eğitim Araştırma Hastanesi, Genel Cerrahi Kliniği

[2]İstanbul Sağlık Bilimleri Üniversitesi Haseki Eğitim ve Araştırma Hastanesi, Genel Cerrahi Kliniği, İstanbul

Giriş-Amaç

Safra kesesi polipleri, sıklıkla tesadüfen saptanan ve tıbbi görüntülemenin yaygınlaşmasıyla daha çok karşımıza çıkan bulgulardır(1,2). Safra kesesi poliplerinin prevelansı yetişkinlerde lteratürde %0,3-12,3 aralığındadır(3). Safra kesesi polipinin kansere nadir de olsa dönüşme potansiyeli mevcuttur(4). Bununla beraber görüntüleme yöntemlerinin yaygınlaşması ile erken tanı ve tedavi sonrası maligniteye dönşüm günümüzde çok nadirdir. Safra kesesi poliplerinde karsinom insidansı günümüzde yüksek olmasa da, iyi bir tedavi sonucunun elde edilmesi için safra kesesi kanserinin erken evrede teşhis edilmesi önemlidir(5).Bu çalışmanın amacı üçüncü basamak merkezde 10 yıllık süre zarfında yapılmış 5695 kolesistektomi cerrahi verisinin retrospektif olarak değerlendirilmesi ve safra kesesi poliplerinin epidemiyolojisini, prevelansını, doğal seyrini, özelliklerini ve cerrahi yönetiminin 10 yıllık tek merkez sonuçlarını sunmaktır.

Materyal ve Metod

2013-2023 yılları arasında üçüncü basamak hastanesde yapılmış olan tüm kolesistektomi ameliyatları retrospektif olarak veritabanından tarandı ve değerlendirildi. Safra kesesi polibi nedeniyle opere edilen hastaların demografik ve klinik verileri toplandı. Toplamda 5695 kolesistektomi vakası tarandı, safra kesesi polibi nedenle opere olmuş 8 erkek 4 kadın toplam 12 hasta mevcuttu.Hastaların yaş ortalaması 57.8 idi. Safra keselerinin patolojik incelemesinde ortalama polip boyutu 6.3mm(2.5-21) olarak saptandı, kesede 10mmden küçük polibi olan hastlaarın hepsinde multipl polipler mevcuttu. Patoloji piyeslerinde 1 adet inflamatuvar polip, 3 kolesterol polibi ve 2 ksantogranülomatöz kolesistit saptandı. Safra kesesi kanseri patolojisine sahip hiç vaka yoktu. Kolesistektomi patolojilerinin safra kesesi polip prevelansı %0,0024 olarak hesaplandı.

Sonuç

Safra kesesi polipleri, maligniteye dönüşüm riski nedeniyle cerrahları tedirgin eden fakat aslında klinik pratikte malignite dönüşümünü çok sık görmediğimiz, genellikle tesadüfen saptanan bulgulardır. 10 yıllık üçüncü basamak sonuçlarımızda safra kesesi poliplerinin prevalansı ve poliplerin patolojik özellikleri bu yazıda sunulmuştur.

Anahtar Kelimeler: safra kesesi polipleri, laparoskopik kolesistektomi, safra kesesi kanseri

PP-42

COVID 19 Enfeksiyonu Geçirmiş Kişilerin Karaciğer Dokularında Okkült SARS-CoV-2 Varlığının, RT-qPCR ve İmmünohistokimyasal Olarak Saptanması

Özge Cumaoğulları[1], Tevfik Eker[2], Laçin Tavukçu[3], Sıdıka Öztop[4], Cevriye Cansız Ersöz[5], Aykut Özkul[4]

[1]Doğu Akdeniz Üniversitesi Tıp Fakültesi, Gazimağusa

[2]Gazimağusa Devlet Hastanesi,Genel Cerrahi, Gazimağusa

[3]Gazimağusa Devlet Hastanesi, Moleküler Genetik Araştırma Laboratuvarı

[4]Ankara Üniversitesi Veteriner Fakültesi, Viroloji Bilim Dalı, Ankara

[5]Ankara Üniversitesi Tıp Fakültesi, Tıbbi Patoloji Bilim Dalı, Ankara

Giriş-Amaç
Aralık 2019'da ortaya çıkan COVID 19 hastalığı, Dünya Sağlık Örgütü verilerine göre 700 milyondan fazla insanı etkiledi. COVID 19 ile etkilenmiş kişi sayısının yüksek olması nedeni ile pandemi sonrası hastalığa bağlı oluşabilecek potansiyel uzun dönem etkilerinin araştırılması oldukça önemlidir. Bu çalışmada aktif COVID 19 enfeksiyonu olmayan fakat daha önce bu enfeksiyonu geçirmiş kişilerin karaciğer dokularında SARS-CoV-2 virüsünün okkült olarak varlığı araştırılmıştır.
Yöntem-Gereçler
Bu çalışmaya, Gazimağusa Devlet Hastanesi Genel Cerrahi bölümünde, karaciğere kolon adenokarsinomu metastazı nedeni ile karaciğer rezeksiyonu yapılacak olan ve daha önce COVID 19 enfeksiyonu geçirmiş iki hasta dahil edildi. Etik kurul onayı (ETK00-2022-0259) alınmış ve kişilere bilgilendirme onamları imzalatılmıştır. Onkolojik rezeksiyonun ardından operasyon materyallerinden sağlıklı karaciğer dokusu ve ve kolon adenokarsinoma metastatik tümör dokusu örnekleri alınarak moleküler incelemeye kadar -80°C'de saklandı. Taze dondurulmuş sağlıklı karaciğer ve kolon adenokarsinomu metastaz dokularında TRIzol ile RNA ekstraksiyonları yapıldı ve RNA konsantrasyonları Qubit ile ölçüldü. SARS-CoV-2 N/Orf1ab geninin varlığı, gerçek zamanlı RT-qPCR'de ölçüldü. Aynı zamanda patoloji için formalinle sabitlenmiş, parafine gömülmüş (FFPE) doku numunelerinden alınan örnekler ACE2 boyaması, immünohistokimya (IHC) ile boyandı.
Bulgular
Bu çalışmada, COVID-19 enfeksiyonu geçirmiş kişilerin karaciğer dokularında SARS-CoV-2 virüsünün bulunduğu RT-qPCR ve immünohistokimyasal olarak gösterildi (Figür 1). Bir diğer bulgumuz da metastatik kolon adenokarsinoma dokularında virüs varlığının saptanmamasıydı.
Tartışma ve Sonuçlar
Bu çalışma aktif COVID 19 enfeksiyonu bulunmayan bireylerin karaciğer dokularında SARS-CoV-2 virüsünün varlığını göstermesi açısından literatür için yeni bir bilgidir. Diğer bir bulgu da metastatik kolon adenokarsinoma dokularında virüs saptanmaması, virüsün karaciğer dokusu spesifik bir tutulumun göstergesi olabilir. Bu bulguların desteklenmesi için daha fazla hasta serisi üzerinde çalışmaya ihtiyaç vardır.

Anahtar Kelimeler: COVID 19, Karaciğer, RT-qPCR

PP-43

Pankreatikoduodenektomide dren kullanımının yeniden gözden geçirilmesi: Yüksek volümlü bir merkezde ön sonuçlar

Emre Bozkurt[1], Samet Yığman[1], Barbaros Erhan Çil[3], Serhat Özer[2], Emrah Alper[2], Orhan Bilge[1], Gürkan Tellioğlu[1]

[1]Koç Üniversitesi, Genel Cerrahi Ana Bilim Dalı, İstanbul

[2]Koç Üniversitesi, Gastroenteroloji Bilim Dalı, İstanbul

[3]Koç Üniversitesi, Radyoloji Anabilim Dalı, İstanbul

AMAÇ:
Pankreatoduodenektomi ameliyatı sonrası pankreatikojejunostomi (PJ) anastomoz kaçakları postoperatif morbiditenin önemli bir sebebidir. PJ anatomoz kaçaklarına bağlı abondan kanamalar mortaliteye sebep olabilmektedir. Postoperatif PJ kaçak gelişmesi halinde dren yönetimi tedavi sürecinin önemli bir parçasıdır.
Merkezimizde yılda ortalama 120 pankreatikooduodenektomi ameliyatı gerçekleştirilmektedir. Klasik olarak operasyon esnasında hepatikojejunostomi ve pankreatojejunostomi anastomozlarını ayrı ayrı drene eden aspiratif dren kullanılmaktadır. Eğitim aldığımız robotik pankreatikoduodenktomi operasyonlarında tek dren kullanılması nedeniyle açık cerrahide de tek pasif dren kullanımına yönelik planlama yapıldı.
YÖNTEM:
Ardışık olarak açık cerrahi sonrası sol üst kadrandan PJ ve HJ anastomozlarına uzanan pasif dren kullanılan 10 hastanın verileri analiz edildi. Postoperatif dönemde dren amilazı birinci ve üçüncü günlerde kontrol edildi. Dren amilaz değerleri normal sınırlarda olan ve postoperatif 4.gün CRP değerinde %10 ve üzeri düşüş saptanan, oral tolerasyonu iyi olan hastalarda dren çekildi.
BULGULAR:
Tek dren uygulanan 10 hastanın medyan yaşı 67 (49-87) yıl, kadın/erkek oranı ise 3/7 idi. Hastaların demografik, klinik ve postoperatif bulguları tabloda detaylandırılmıştır. Medyan dren çekilme zamanı 10 gün, ortalama hastanede yatış süresi 14.2 gün olarak hesaplandı. İlave cerrahi girişim uygulanan hastanın verileri dışlandığında medyan dren çekilme zamanı 8 gün olup, hastanede yatış süresi de 1 gün kısalmaktadır.
SONUÇ: Pankreatoduodenektomi ameliyatı sonrası PJ anatomoz kaçağı pasif tek dren kullanımı ile yönetilebilmektedir. Bu kısıtlı hasta sayısından elde edilen veriler, daha fazla hasta sayısı ve seçilmiş hasta grubunda tek dren kullanımının etkinliğinin daha da belirginleşeceğini düşündürmektedir.

Anahtar Kelimeler: Amilaz, Dren, Fistül, Pankreas, Pankreatikoduodenektomi

PP-44

Spontan Koledok Perforasyonu, Olgu Sunumu

Alper Aytekin, Mahmut Gümüş, İbrahim Halil Özdemir, Aziz Bulut, Latif Yılmaz
Gaziantep Üniversitesi, Genel Cerrahi Ana Bilim Dalı, Gaziantep

Safra yollarının spontan perforasyonu yetişkinlerde nadir görülen bir hastalık olup safra yollarının iyatrojenik veya travma olmaksızın perfore olması olarak tanımlanır. Hastalık sıklıkla çocuk yaş grubunda görülür. Hastalığın oluşumunda farklı teoriler bildirilmiştir. Koledok süperior pankreatikoduodenal arterden ve sağ hepatik arterden beslenir. Bu iki damarın beslediği bölgeler arasında kalan alan iskemiye duyarlıdır ve perforasyon için risklidir. Bir diğer teoriye göre safra yollarındaki anomaliler pankreatik enzimlerin koledoğa doğru ilerlemesine yol açarak koledok duvarında hasara, mikroabselere ve perforasyona neden olabilir. Koledok kistleri de intraluminal basıncın artmasıyla spontan perforasyona zemin hazırlayabilir. Birçok çalışmada özellikle çocukluk çağında geçirilen bazı enfeksiyonlar ve konjenital anomaliler de spontan safra yolları perforasyonu için risk oluşturabilirler. Ayrıca çoğu spontan koledok perforasyonunda safra yollarındaki taşlar ve diğer staz yapacak sebepler suçlanmıştır. Hastalar genellikle karın ağrısı, sarılık, şişkinlik, bulantı-kusma gibi hastalığa özgü olmayan şikayetlerle başvururlar. Hastalığın tanısında ultrasonografi, bilgisayarlı tomografi ve manyetik rezonans görüntüleme(MRG) yol gösterici olabilir, Endoskopik Retrograd Kolanjiyo Pankreatografi(ERCP) ve hepatobiliyer sintigrafi hastalığın tanınmasında ve lokalizasyonun tespitinde daha güvenilirdir, ancak hastalık genellikle intraoperatif tanı alır. Hastalığın tedavisinde hastanın klinik durumuna ve altta yatan patolojiye göre farklı algoritmalar uygulanabilir. İnflamasyonun şiddetli olmadığı ve anatominin uygun olduğu hastalarda primer onarım, inflamasyonun şiddetli olduğu hastalarda T-tüp drenajı uygulanabilir. Ayrıca uygun hastalarda ERCP ile koledoğa stent yerleştirilmesi ve hepatikojejunostomi alternatif tedaviler arasında sayılabilir. Bu olgu sunumunda tarafımıza karın ağrısı şikayeti ile başvuran, akut karın bulguları olan, akut faz reaktanları yüksek olan 65 yaşında erkek hasta, bilgisayarlı tomografide duodenum ve mide pilor komşuluğunda serbest sıvı saptanması üzerine mide perforasyonu ön tanısıyla ameliyata alındı. Hastanın özgeçmişinde vaskülit öyküsü vardı. Eksplorasyonda safra kaçağı görüldü, mide ve duodenum perforasyon açısından dikkatle incelendi fakat perforasyon odağı saptanmadı. Eksplorasyonun devamında koledok duvarında inflamasyon ve perforasyon görüldü. Hastada T-tüp drenajı uygulandı. T-tüp ile taburcu edilen hasta 2 ay süre ile ayaktan takip edildikten sonra çekilen kolanjiyografide patoloji saptanmaması üzerine T tüp çekildi.

Anahtar Kelimeler: Spontan, Koledok, Perforasyon, Olgu

PP-45

Ampulla vateri tümöründe pankreatikoduodenektomi ve hepatik rezeksiyon: Olgu sunumu

Yavuz Selim Angın[1], Emrah Cengiz[2], Cengiz Ceylan[1], Cüneyt Kayaalp[3], Cemalettin Aydın[1]
[1]İnönü Üniversitesi Tıp Fakültesi, Gastroenteroloji Cerrahi Bilim Dalı Malatya
[2]Gaziantep Şehir Hastanesi, Gastroenteroloji Cerrahi Bilim Dalı Gaziantep
[3]İstanbul

GİRİŞ:
Ampuller karsinom nadir görülen bir hastalık olmakla birlikte tüm gastrointestinal sistem malignitelerinin 0.2%' sini oluşturur. Tipik olarak bilier obstrüksiyona bağlı sarılık ile ortaya çıkarlar. Whipple prosedürü olarak da bilinen Pankreatikoduodenektomi (PD) operasyonu bilinen küratif tek tedavi seçeneğidir. Oligometastatik hastalıkta PD ile birlikte hepatik metastazektominin oldukça zorlu bir cerrahi işlem olmasına karşın, yüksek hacimli merkezlerde güvenle yapıldığını gösteren çalışmalar mevcuttur.

OLGU: 58 yaşında erkek hasta kliniğimize karın ağrısı ve kilo kaybı nedeniyle başvurdu. Yapılan bilgisayarlı tomografide periampuller kitle tespit edildi. Hastanın preoperatif biyokimyasal parametrelerinde bilirubin değerleri normaldi, ameliyat öncesi biliyer drenaj yapılmadı. CEA:2, CA19-9:8 olarak tespit edildi. Herhangi bir kronik hastalığı yoktu. ASA skoru 2 idi. Mevcut bulgular ile hastaya multidisipliner toplantıda PD yapılmasına karar verildi.
Cerrahi Prosedür: PD yapılması planlanarak başlanan operasyonda, eksplorasyonda karaciğer sol lobda yaklaşık 2 cm genişliğinde metastatik lezyon tespit edildi. Hastaya önce sağlam cerrahi sınırlarla karaciğer metastazektomi yapıldı. Sonrasında PD yapıldı. Amaç hem primer ampullar karsinomun hem de hepatik metastazın komplet rezeksiyonunu sağlamaktı.
Ameliyat Sonrası Hasta Yönetimi: PD ile hepatik metastazektomi sonrası başarılı sonuçların sağlanmasında postoperatif hasta yönetimi çok önemlidir. Bu durum, hepatik apse veya pankreas fistülü gibi potansiyel postoperatif komplikasyonların yakından izlenmesini içerir. Bizim olgumuzda da postoperatif 3. günde pankreatik fistül gelişti. International Study Group of Pancreatic Fistula (ISGFS) sınıflanamasına göre fistül derecesi grade a idi. Herhangi bir ek girişim uygulanmayan hasta postoperatif 16. gününde şifa ile taburcu edildi. Postoperatif patoloji sonucunda pT3N1M1 olarak raporlandı. Tüm cerrahi sınırlarda tümör negatifti. Hasta taburculuk sonrası 15. ayda bilinmeyen nedenlerle eks oldu.

SONUÇ: Ampullar karsinomlu 58 yaşındaki bir hastayı içeren vaka çalışmasında hepatik metastazektomi ile pankreatikoduodenektomi kombinasyonu başarılı bir şekilde uygulandı. Bu vaka çalışmasının başarılı sonucu, ampullar karsinomlu seçilmiş hastalarda hepatik metastazektomiyi pankreatikoduodenektomi ile birleştirmenin uygulanabilirliğini ve güvenliğini göstermektedir.

Anahtar Kelimeler: ampulla vateri tümörü, metastazektomi, pankreatikoduodenektomi, whipple

PP-47

Dalağın Nadir Görülen Benign Bir Hastalığı: Sklerozan Anjiyomatoid Nodüler Transformasyon (SANT)

Şebnem Çimen, Elifcan Haberal, Ebru Esen, Şevket Barış Morkavuk, Mehmet Ali Gülçelik
Sağlık Bilimleri Üniversitesi, Gülhane Eğitim ve Araştırma Hastanesi, Genel Cerrahi Kliniği, Ankara

GİRİŞ
Sklerozan anjiyomatoid nodüler transformasyon, dalağın nadir görülen benign vasküler lezyonlarından biri olup; fibröz stroma ile bölünmüş multiple anjiyomatoid nodüllerden oluşmaktadır. Hastalar genellikle asemptomatik olmakla birlikte; lezyon insidental olarak yapılan görüntülemelerde saptanmaktadır. Görüntülemelerde diğer dalak lezyonları olan splenik hamartom ve hemanjiyoendotelyoma ile karışabilmekte ve kesin tanısı histopatolojik olarak konmaktadır. Bu çalışmada; dalak kitlesi nedeniyle opere ettiğimiz ve histopatolojik inceleme sonucunda sklerozan anjiyomatoid nodüler transformasyon (SANT) raporlanan hastamızı güncel literatür bilgileri eşliğinde sunmayı amaçladık.

OLGU
Mental retardasyon tanısı olan 24 yaşında kadın hasta, nefrolitiyazis şüphesiyle yapılan ultrasonografide; dalakta 39 mm çaplı hipoekoik solid kitle raporlandı ve tarafımıza danışıldı. Hasta takiplerinde; batın tomografisinde 50 x 38 mm ye ulaşan dalakta kitle raporlandı ve tarafımızca hastaya laparoskopik splenektomi uygulandı (Resim 1). Postoperatif ikinci günde hasta cerrahi şifa ile taburcu edildi. Histopatolojik inceleme neticesinde; parankim içinde yaklaşık 5 cm çapa ulaşan, kırmızı-kahverengi, konjesyone görünümlü nodüler lezyon izlendi. Santral kesimi fibrotik/sklerotik görünümde olan lezyon sklerozan anjiyomatoid nodüler transformasyon (SANT) ile uyumlu gözlendi.

TARTIŞMA
Martel ve ark.'nın yayınladıkları çalışmaya göre SANT, hamartom benzeri lezyonlardan biri olup beyaz pulpaya nazaran kırmızı pulpa ile ilişkilidir ve diğer yaygın hamartomlara göre anjiyomatöz özellikleri ile ön plana çıkmaktadır. İnsidansı çok düşük olup; tanımlandığı 2004 yılından bu yana literatürde 200 den az vaka bildirilmiştir. Çoğunlukla asemptomatik seyretmekte olup insidental olarak saptanmaktadır. Genellikle tek kitle şeklinde görülmekle beraber multiple saptandığı olgular da bildirilmiştir. Tanıda altın standart histopatolojik incelemedir.

SONUÇ
SANT dalağın nadir görülen, benign hiperplazik bir neoplazisi olup; splenektomi ile tedavi edilebilmektedir. Postoperatif dönemde genellikle nüks ve metastaz görülmemektedir.

Anahtar Kelimeler: splenektomi, sklerozan anjiyomatoid nodüler transformasyon, dalak kitleleri

PP-48

Nadir Görülen Bir Olgu: Duodenal Gastrointestinal Stromal Tümör

Şebnem Çimen, Mehmet Dinçay Yar, Gökay Çetinkaya, Gökhan Giray Akgül, Müjdat Turan, Mehmet Ali Gülçelik
Sağlık Bilimleri Üniversitesi, Gülhane Eğitim ve Araştırma Hastanesi, Genel Cerrahi Kliniği, Ankara

GİRİŞ
Gastrointestinal stromal tümörler (GIST), Cajal hücreleri ve prekürsörlerinden köken alan mezenşimal kaynaklı neoplazilerdir. En sık midede (%60) görülmekle birlikte; gastrointestinal sistemin herhangi bir yerinde de görülebilmektedir. Duodenumda görülme oranı ise %5 in altındadır ve genellikle duodenum ikinci kıtada gözlenmektedir. Gastrointestinal kanama, nonspesifik karın ağrısı gibi semptomlarla prezente olabilecekleri gibi, daha küçük boyutlu olanlar asemptomatik seyredebilir ve insidental olarak da saptanabilir. Bu vakamızda non-spesifik karın ağrısı şikayeti ile başvuran ve ileri incelemelerde duodenal GIST olduğu tespit edilen ve wedge rezeksiyon yaptığımız hastamızı sunacağız.

OLGU
57 yaşında kadın hastada, non-spesifik karın ağrısı nedeniyle yapılan incelemelerde pankreas baş kesimi komşuluğunda, duodenum 2. kıtası ve vena cava inferior arasında, sağ böbrek anteromedial komşuluğunda yaklaşık 36x34 mm ebatlı, kistik-nekrotik komponentleri de olan kitlesel lezyon izlendi. Yapılan biyopside lezyonun duodenal GIST olduğu raporlandı.(Resim 1) Tıbbi onkoloji kliniği tarafından takip ve tedavisi yapılan hasta cerrahi amacıyla tarafımızca kliniğimize devralındı. Opere edilen hastada eksplorasyonda, duodenum 3. Kıtada ekzofitik tarzda büyümüş, vena cavaya yapışık olan lezyon gözlendi. Lezyon diseksiyonlar yardımıyla mevcut yapılardan ayrılarak wedge rezeksiyon gerçekleştirildi. Hasta post operatif 8. günde şifa ile taburcu edildi.

TARTIŞMA
GIST, gastrointestinal sistemde en sık görülen mezenkimal tümörler olarak rapor edilse de; görülme sıklığı oldukça nadirdir (1/100000). Genelde 60 lı yaşlarda ve erkek hastalarda görülmektedir. GIST nedeniyle başvurularda hastalarda gastrointestinal kanamalar ilk sıralarda yer almaktayken; asemptomatik hastalar ise insidental olarak tespit edilebilmektedir. Hastalığın küratif tedavisi cerrahi olmakla birlikte; R0 rezeksiyon yeterli olmaktadır. En sık duodenal 2. Kıtada görülen duodenal GISTler üzerine yapılan bir çalışmada pankreatikoduodenektomi ve sınırlı rezeksiyonlar arasında anlamlı fark bulunmamıştır.

SONUÇ
Duodenal gastrointestinal stromal tümörler, nadir görülen vakalar olup; multidisipliner anlayış içinde tıbbi onkoloji, gastroenteroloji, genel cerrahi birlikteliğinde yönetilmelidir. Non-metastatik olan GIST lerde, R0 rezeksiyon yapılan cerrahi, küratif tedaviyi oluşturmaktadır.

Anahtar Kelimeler: duodenal gist, gastrointestinal gist, wedge rezeksiyon

PP-49

İnferior Vena Cava Koruyucu Kaudat Lob Eksizyonu

Şebnem Çimen, Sema Horasan, Miraç Barış Erzincan, İbrahim Burak Bahçecioğlu, Şevket Barış Morkavuk, Mehmet Ali Gülçelik
Sağlık Bilimleri Üniversitesi, Gülhane Eğitim ve Araştırma Hastanesi, Genel Cerrahi Kliniği, Ankara

GİRİŞ
Kaudat lobun primer ve sekonder tümörleri nadir görülen lezyonlardandır. Anatomisi itibariyle majör vasküler yapılara komşu olduğu için önemlidir. İnferior vena cava (IVC) invazyonu olan tümörler geçmiş yıllarda anrezektabl olarak kabul edilmekteydi; kemoterapi ve diğer tedavi yöntemleri sağkalım açısından kür sağlayamamaktaydı. Ancak karaciğer rezeksiyon ve transplant cerrahilerinin ilerlemesiyle; total hepatik vasküler eksklüzyon, venovenöz bypass, ex vivo hepatik rezeksiyon gibi yenilikçi yöntemlerle IVC'yı tutan hepatik tümörlerde cerrahi tedavi yapılabilmektedir. Bu çalışmada; kolon kanseri nedeniyle opere edilmiş, sonrasında takiplerinde inferior vena cavaya invaze kaudat lob metastazı olan hastamızı güncel literatür bilgileri eşliğinde sunmayı amaçladık..

OLGU
62 yaşında erkek hasta, 2019 yılında kolon kanseri nedeniyle dış merkezde opere edilmiş olup; 2022 yılında tıbbi onkoloji kliniğinden karaciğer kaudat lob metastazı açısından tarafımıza danışıldı. Bilgisayarlı tomografide; kaudat lobda IVC'ya yaklaşık 180 derecelik teması bulunan 61x56x37 mm boyutlu merkezi nekrotik dinamik serilerde çevresel kontrastlanan lezyon izlendi. (Resim 1) Opere edilen hastaya medialden, karaciğerin sol lobu kaldırılarak yaklaşıldı. IVC invazyonu görülerek intraoperatif vakaya kalp damar cerrahisi kliniği davet edildi. Tümör, kısmi IVC duvarı ile birlikte rezeke edildi ve IVC primer süturasyon ile onarıldı. Hasta post operatif 8. gününde şifa ile taburcu edildi.

TARTIŞMA
Transplant ve vasküler cerrahi girişimlerin ilerlemesi ile birlikte IVC tutulumlu karaciğer tümörlerinde cerrahi uygulanabilir hale gelmiştir. Kolon kanserinin kaudat lob metastazları az görülmekle birlikte; olgumuzda olduğu gibi IVC tutulumu olan vakalarda; primer süturasyon ile tamir sağlanabilmekte ve lezyon rezeke edilebilmektedir. Daha büyük IVC rezeksiyonlarında rekonstrüksiyon gereksinimi ve venovenöz yaklaşımlar gerekebilmektedir.

SONUÇ
Vasküler yapılara invaze primer ve sekonder karaciğer malignitelerinde seçilmiş hastalarda inferior vena cava ve karaciğer rezeksiyonlarının birlikte yapılması hastanın surveyine yarar sağlamaktadır. Bu tekniklerin yapılabilmesi multidisipliner yaklaşım, deneyimli merkez, uygun donanım ve hepatobiliyer ve vasküler cerrahide iyi eğitim almış tecrübeli cerrahlar gerektirmektedir.

Anahtar Kelimeler: kaudat lob, inferior vena cava, metastaz

PP-50

Akut Pankreatit modelinde pankreatit şiddetine göre sitokin ve kemokinlerdeki değişimler

Erdem Kinaci[1], Mert Mahsuni Sevinc[2], Anil Demir[2], Emre Erdoğan[3], Fatih Alper Ahlatcı[4], Ufuk Oguz Idiz[2]

[1]Başakşehir Çam ve Sakura Şehir Hastanesi, Karaciğer Nakli ve HPB Cerrahi Kliniği, İstanbul

[2]İstanbul Eğitim ve Araştırma Hastanesi, Genel Cerrahi Kliniği, İstanbul

[3]Erciş Şehit Rıdvan Çelik Devlet Hastanesi, Genel Cerrahi Kliniği, Van

[4]Çorlu Devlet Hastanesi, Patoloji Kliniği, Tekirdağ

AMAÇ: Akut pankreatitte (AP) gelişen inflamasyona sekonder immün yanıt, pankreatitin klinik seyrinde önemli rol oynamaktadır. Bu çalışmanın amacı pankreatit şiddetine göre çeşitli sitokin ve kemokinlerdeki değişiklikleri değerlendirmektir.

GEREÇ-YÖNTEM: Yirmi bir adet Wistar-albino dişi sıçan, kontrol grubu, hafif AP ve ağır AP olmak üzere üç eşit gruba ayrıldı. Kontrol grubuna herhangi bir müdahale yapılmadı. Hafif ve şiddetli pankreatit gruplarına sırasıyla 50 µg/kg ve 80 µg/kg dozlarında beş saat boyunca saatte bir kez intraperitoneal cerulein uygulandı. Pankreatitin varlığı ve şiddeti sakrifikasyon sonrası histolojik olarak değerlendirildi. Tüm sıçanlardan alınan kan örneklerinde IL-6, IL-10, IFN-γ, CXCL-1, MCP-1, TNF-α, GM-CSF, IL-18, IL-12p70, IL-1β, IL-17A, IL-33, IL-1α değerlerine bakıldı. Histopatolojik incelemede pankreas dokularının Schoenberg inflamasyon skorları hesaplandı. AP gelişen gruplarla kontrol grubu arasındaki farklar ve AP ciddiyetine göre gruplar arasındaki değişimler karşılaştırıldı.

BULGULAR: Hafif veya ağır AP gruplarındaki tüm sıçanlarda CXCL-1, MCP-1 ve IL-6 parametrelerinin istatistiksel olarak anlamlı derecede yüksek olduğu görüldü (sırasıyla p değerleri 0.001, 0.009, 0.006). Ağır AP grubundaki sıçanlarda ise CXCL-1, MCP-1 ve IL-6 parametrelerinin istatistiksel olarak anlamlı derecede yüksek olduğu belirlendi. Alt grup analizinde CXCL-1 düzeyi hafif AP grubunda kontrol grubuna göre anlamlı derecede yüksek, ağır AP grubunda ise hafif AP grubuna göre anlamlı olarak yüksek olup p değerleri sırasıyla 0.008 ve 0.003 idi. Ancak MCP-1 ve IL-6 açısından kontrol grubu ile hafif AP grubu arasında anlamlı fark bulunmazken, ağır AP grubu ile hafif AP grubu arasında farklar anlamlıydı (MCP-1 için p:0.008 ve p: IL-6 için 0.004).

SONUÇ: İmmün sistemin pankreatit gelişimi ve şiddetinde rolü bilinmektedir. Literatürde çelişkili bilgiler olan sitokin ve kemokinlerden özellikle CXCL-1, MCP-1 ve IL-6 pankreatit şiddetinin artmasında belirleyici olduğunu gördük. Bu parametreler klinik seyri tahmin etmede kullanılabilir ve potansiyel ilaç hedef yolağı olabilirler.

Anahtar Kelimeler: Akut pankreatit, Sitokin, Kemokin, İnflammasyon

PP-51

Karaciğer Kist Hidatiğinde Postoperatif Biliyer Fistülün Prediktif Faktörleri

Furkan Karahan[1], Arif Atay[2], Muhammet Mustafa Şafak[2], Osman Nuri Dilek[2]
[1]Erciş Şehit Rıdvan Çevik Devlet Hastanesi, Genel Cerrahi Kliniği, Van
[2]İKÇÜ Atatürk Eğitim Araştırma Hastanesi, Genel Cerrahi Kliniği, İzmir

GİRİŞ: Hidatik kist, Echinococcus granosus'un neden olduğu endemik bir hastalıktır. Karaciğer en sık etkilenen organdır (%50-70). Karın ağrısı, ele gelen kitle ve hepatomegali en sık bulgulardır. Cerrahi, büyük ve komplike kistlerin tedavisinde tercih edilir. Postoperatif safra fistülü en ciddi komplikasyonlardan biridir. Bu çalışmada cerrahi tedavi sonrası safra fistülü üzerine etkili faktörleri ortaya koymayı amaçladık.
YÖNTEM: Kliniğimizde 2017- 2022 yılları arasında karaciğer kist hidatiği nedeniyle elektif ameliyat ettiğimiz hastalar retrospektif olarak incelendi. Hastaların demografik verileri, labaratuvar sonuçları, görüntüleme yöntemleri ve cerrahi prosedür gibi birçok parametresi kaydedildi. Postoperatif safra fistülü gelişen ve gelişmeyen hastalar ayrıldı ve 2 grup istatistiksel olarak karşılaştırıldı.
BULGULAR: Süreç içerisinde 108 hasta opere edildi. Ortalama yaş 41,4±15,2 idi ve hastaların 61 (%56)'sı kadındı. Kistler 27 (%25) hastada multıpldı. 81 (%75) hastada sağ lobda, 23 (%21) hastada ise sol lobda yerleşimliydi. Gharbi sınıflamasına göre olgular en sık evre 3 (n:61; %56) ve evre 4 (n:32; %30) idi. Görüntüleme yöntemlerine göre 18 (%16) hastada preoperatif safra yolu dilatasyonu vardı. 15 hastaya ERCP yapıldı ve 11'ine stent takıldı. Cerrahi prosedür olarak hastaların 45 (%42)'sinde kistotomi+drenaj ve 38 (%35)'inde parsiyel kistektomi uygulandı. Operasyon esnasında 16 hastada safra kaçağı gözlendi ve 13'ünde kaçağın yeri saptanarak primer kapatıldı. Postoperatif dönemde 21 (%19) hastada safra fistülü gelişti. Gharbi tip 3-4 olmak, intraoperatif safra görülmesi ve preoperatif bilirubin yüksekliği safra fistülü gelişimi açısından istatiksel olarak anlamlıydı. ASA skoru, seçilen cerrahi yöntemler, 15 cm'den büyük ve küçük kistler arasında fistül gelişimi açısından anlamlı bir fark saptanmadı.
SONUÇ: Safra fistülü karaciğer kist hidatiğinin can sıkıcı bir komplikasyonudur. Gharbi tip 3-4, bilirubin yüksekliği, cerrahi esnasında kist içerisinde safra görülmesi fistül gelişimi için prediktif faktörler olabilir. Bu hastalarda postoperatif dönemde safra fistülü gelişimi açısından dikkatli olunmalıdır.

Anahtar Kelimeler: Hidatik, kist, fistül, safra, cerrahi

PP-52

Akut Pankreatit Olan Geriatrik Hastalarda Cerrahi Olmayan Tedavi Yöntemlerinin Etkinliği

Tolga Canbak[1], Aylin Acar[1], Fatih Başak[1], Gürhan Baş[2]

[1]Sağlık Bilimleri Üniversitesi, Ümraniye Eğitim ve Araştırma Hastanesi, Genel Cerrahi, İstanbul, Türkiye

[2]Medeniyet Üniversitesi, Göztepe Eğitim ve Araştırma Hastanesi, Genel Cerrahi, İstanbul, Türkiye

Giriş

Bu çalışmada, sfinkterotominin tek başına bir tedavi olarak yeterliliğini belirlemeyi ve 70 yaş üstü akut bilier pankreatiti olan hastalarda pankreatit nüksü ve uzun dönem takip sonuçlarının değerelendirilmesi amaçlandı.

Materyal-Metod

Ocak 2009 ve Aralık 2014 tarihleri arasında bilier pankreatit nedeniyle genel cerrahi servisinde yatan 70 yaş ve üstü hastalar retrospektif olarak değerlendirildi. Hastalar, 2 gruba ayrıldı. Grup 1, ERCP ile sfinkterotomi uygulanan hastalardan ve Grup 2, ERCP ile sfinkterotomi uygulanmayan hastalardan oluştu. İstatistiksel analizler için Ki-kare, Mann-Whitney U testi ve Cox regresyon analizi yapıldı (p değerleri <0,05).

Bulgular

Çalışmaya 182 hasta dahil edildi ve 124'ü kadındı ve median yaş 78 idi. Grup 1, 90 hasta idi. Hastaların 8'ine kolesistektomi yapıldı, 2 hastaya nüks nedeniyle ve 6 hastaya bilier kolik nedeniyle kolesistektomi yapıldı. Grup 1'de opere olmayan 82 hastanın 6'sında nüks gelişti, 3 hastada bilier kolik atakları oldu ve 73 hasta herhangi bir sorun olmadan takip edildi. Grup 1'de 62 hasta bilier dışı nedenlerle mortalite görüldü. Grup 2, 92 hasta idi, 10 hastaya kolesistektomi yapıldı. Diğer 82 hastanın 6'sında nüks gelişti, 4 hastada bilier kolik atakları oldu. Grup 2'de 79 hasta bilier dışı nedenlerle mortalite görüldü. Tüm hastaların ortalama takip süresi 67,45±43,64 (aralık 6 ay-14 yıl) aydı.

Sonuç

Cerrahi olmayan yöntemlerle yaklaşılan hastalarda sfinkterotomi yapmanın bilier pankreatit tedavisinde nüksetmeyi önlemede katkı sağlamadığına inanıyoruz ve bu nedenle, bu hastalara ERCP morbiditesi eklenmemelidir.

Anahtar Kelimeler: ERCP, pankreatit, sfinkterotomi

PP-53

Akut Pankreatit Şiddeti ile Serum D-Dimer Düzeyinin Korelasyonu

Tolga Canbak, Hasan Kumru, Kemal Tekeşin, Aylin Acar
Sağlık Bilimleri Üniversitesi, Ümraniye Eğitim ve Araştırma Hastanesi, Genel Cerrahi, İstanbul, Türkiye

Giriş
Bu çalışmada, akut bilier pankreatit tanılı hastalarda, serum D-dimer düzeyinin etkinliğinin, pankreatit şiddetinin belirlenmesinde değerlendirilmesi amaçlandı.
Materyal-metod
Hastanemize akut bilier pankreatit nedeniyle interne edilen tüm hastalar prospektif olarak değerlendirildi. Gebe hastalar, nonbilier hastalar, rekürren pankreatit öyküsü olan hastalar ve çalışmaya katı lmak istemeyen hastalar çalışma dışı bırakıldı. Hastaların tanısı, revise Atlanta sınıflamasına (2012) göre konuldu. Hastalar, 48. saat Ranson kriterleri ile de değerlendirildi. Gelişen morbiditeler kaydedildi. Başvuru anında, başvurudan 24. saat ve 48. saat sonrasında D-dimer düzeyi bakıldı. İstatistiksel analizlerde, Statistical Package for the Social Sciences (SPSS) 26 programı kullanıldı. İki grubun karşılastırılmasında Ki-kare, Kruskal-Wallis ve Fisher exact testleri kullanıldı. p değeri <0.05 anlamlı kabul edildi. Hastalar 10. gün, 1. ay ve 1. yılda takip edildi.
Bulgular
Çalışmaya 70 hasta dahil edildi. Ortalama yaş 58.45 idi ve 28'i kadındı. Ranson 48. Saate göre, 8 hastada 0, 21 hastada 1, 20 hastada 2, 7 hastada 3, 9 hastada 4, 4 hastada 5 ve 1 hastada 6 idi. Revize Atlanta kriterlerine göre, 65 hasta hafif, 0 hasta orta ve 5 hasta ağır pankreatit idi. Aynı yatışta 46 hastaya erken kolesistektomi yapıldı. Hastaların 6'sında yoğunbakım yatışı gerekti. İnvaziv girişim gerektiren pankreatit komplikasyonu, 2 hastada gelişti, 1 hastaya plevral efüzyon nedeniyle kateter takıldı ve 1 hasta kardiyak nedenli takip edildi. Mortalite 2 hastada saptandı. Yatış D-dimer 52 hastada 1000 üzerinde idi, 24. Saat d-dimer 49 hastada 1000 üzerinde idi ve 48. Saat D-dimer 55 hastada 1000'in üzerinde idi.
Sonuç
Akut pankreatit şiddetine göre hastanın morbidite ve mortalitesi değişmektedir. Akut pankreatit şiddeti belirlenmesinde birçok skorlama sistemi kullanılmaktadır ama çoğunun sensitivitesi ve spesifitesi değişkendir. D-dimer düzeyi ile şiddetin belirlenebileceği az sayıda çalışma ile gösterilmiştir. Bu çalışma kliniğizde başlatılan çalışmanın ara sonuçlarıdır.

Anahtar Kelimeler: D-dimer, Pankreatit, Ranson, Revize Atlanta

PP-54

Kolesistostomi Hastalarında Kolesistektomi Zamanlaması

Tolga Canbak, Aylin Acar, Mert Gedik
Sağlık Bilimleri Üniversitesi, Ümraniye Eğitim ve Araştırma Hastanesi, Genel Cerrahi Kliniği, İstanbul, Türkiye

GİRİŞ:
Bu çalışmada, kolesistostomi sonrası kolesistektomi için optimal zamanlamayı belirlemek amacıyla erken ve gecikmiş kolesistektomi sonuçlarının değerlendirilmesi amaçlandı.
MATERYAL-METOD:
Çalışma, Kasım 2016 ve Aralık 2022 tarihleri arasında kolesistostomi ve sonrasında kolesistektomi uygulanan 43 hastayı retrospektif değerlendirildi. Hastalar 2 gruba ayrıldı. Grup 1, sekiz hafta içinde kolesistektomi ve Grup 2 sekiz haftadan sonra kolesistektomi yapılan hastaları içermekteydi. İstatistiksel analizler, SPSS sürüm 26.0 (IBM Corp., Armonk, NY, ABD) kullanılarak yapıldı. İki grup karşılaştırılmasında Fischer exact testi kullanıldı. ($p<0,05$).
BULGULAR:
Çalışmada 43 hasta vardı. Median yaş 64 idi ve 18'i kadındı. Grup 1, 23 hasta ve 11'i kadın idi ve median yaş 68 idi. Ek komorbiditelere göre, 12 hastada hipertansiyon, 9'unda diyabet, 1'inde kronik obstrüktif akciğer hastalığı ve 6'sında koroner arter hastalığı vardı. Ortalama hastane kalış süresi 2,71 gündü. İki hastada yara yeri enfeksiyonu gelişti ve 1 hastada intraabdominal apse meydana geldi. Bir hasta yara yeri enfeksiyonu nedeniyle ve 1 hasta intraabdominal apse nedeniyle hastaneye tekrar yatırıldı. Hiçbir hastada safra fistülü veya kanama gibi komplikasyonlar gözlenmedi, ERCP yapılmadı ve mortalite olmadı. Grup 2, 20 hasta ve 7'si kadındı. Median yaş 61'di. Ortalama hastane kalış süresi 2,05 gündü. On üç hastada hipertansiyon, 5'inde diyabet, 2'sinde kronik obstrüktif akciğer hastalığı ve 7'sinde koroner arter hastalığı mevcuttu. Komplikasyonlar değerlendirildiğinde, bir hastada safra fistülü, 1 hastada yara yeri enfeksiyonu ve 1 hastada pnömoni saptandı. Bir hasta koledokolitiazis ve akut pankreatit nedeniyle, bir hasta safra fistülü nedeniyle ERCP işlemine ihtiyaç duydu. Bir hasta koledokolitiazis ve akut pankreatit nedeniyle, 1 hasta pnömoni ve 1 hasta safra fistülü nedeniyle hastaneye tekrar yatırıldı. Hiçbir hastada mortalite olmadı. Gruplar arasında median yaş, cinsiyet dağılımı, komobiditeler ve konversiyon kolesistektomi oranları açısından istatistiksel olarak anlamlı bir fark saptanmadı.
SONUÇ:
Çeşitli hasta popülasyonlarında kolesistektomi için optimal zamanlamayı belirlemek ve klinik uygulama için standardize rehberler geliştirmek amacıyla ek araştırmalar gereklidir.

Anahtar Kelimeler: Kolesistektomi, Kolesistostomi, Konversiyon, Zamanlama

PP-55

Pankreas Kanserini Taklit Eden Otoimmün Pankreatit: Olgu Sunumu

Aylin Acar, Seçil Çavuşoğlu, Tolga Canbak
Sağlık Bilimleri Üniversitesi, Ümraniye Eğitim ve Araştırma Hastanesi, Genel Cerrahi Kliniği, İstanbul, Türkiye

GİRİŞ:
Otoimmun pankreatit, pankreas malignitelerini taklit edebilir ve en uygun tedavi planını belirlemek için ayırıcı tanı gerektirebilir. Bu çalışmada, histopatolojik incelemede otoimmun pankreatit saptanan pankreas malignite ön tanısı ile Whipple prosedürü yapılan hastayı sunmayı amaçladık.
OLGU:
Elli altı yaşında erkek hasta, karın ağrısı ile başvurdu. Görüntülemede, pankreas başında 2.5 cm'lik bir kitle saptandı. Laboratuvar testleri, tümör belirteçleri ve Immunglobulin G4 (IGG4) dahil olmak üzere normaldi. Hastaya, pankreas tümörü ön tanısı ile Whipple prosedürü uygulandı. Histopatolojik incelemede, IgG4 ile ilişkili pankreatit düşünüldü ancak kanda IGG4 normaldi o nedenle tip 1 ve tip 2 olarak gruplandırılamadı. Postoperatif 10. gününde taburcu edildi ve komplikasyon gelişmedi.
Tartışma ve SONUÇ:
Ameliyat öncesi dönemde serum IgG4 seviyesi normal aralıkta olduğu için tip 1 otoimmun pankreatit başlangıç tanımızda yoktu. Diğer yandan, radyolojik görüntülemede safra kesesinin ve intrahepatik safra kanallarının genişlemesi bizi tip 2 otoimmun pankreatitden uzaklaştırdı ve bulgularımızı malignite yönünde güçlendirdi. Bu nedenle, glukokortikoid tedavi planlanmadan cerrahi planlandı. Ancak histopatolojik inceleme sonucunda, hastada storiform tipi fibrozis, venöz tıkanma ve artmış lenfoplazmasitik hücreler gösterildi ve tip 1 otoimmun pankreatit olarak değerlendirildi. Ancak, tüm kriterleri göz önünde bulundurarak, aslında yeni bir tip otoimmün pankreatit tanısı olasılığını önermekteyiz.

Anahtar Kelimeler: Otoimmun, pankreatit, pankreas kanseri

PP-56

Cerrahlar Neden Kolesistektomi Yerine Kolesistostomiyi Tercih Ediyor?

Tolga Canbak, Mert Gedik, Aylin Acar
Sağlık Bilimleri Üniversitesi, Ümraniye Eğitim ve Araştırma Hastanesi, Genel Cerrahi Kliniği, İstanbul, Türkiye

GİRİŞ:
Bu çalışmada, cerrahların kolesistektomi yerine kolesistostomiyi tercih etme nedenlerinin değerlendirilmesi amaçlandı.
MATERYAL-METOD:
Eylül 2016 ve Kasım 2022 arasında akut kolesistit nedeniyle kolesistostomi uygulanan hastalar retrospektif olarak değerlendirildi. Araştırmaya katılmayı reddeden hastalar, hamile hastalar ve hepatopankreatikobilier tümörleri olan hastalar çalışma dışı bırakıldı. İstatistiksel analizler için SPSS 26.0 (IBM Corp., Armonk, NY, ABD) kullanıldı. $p< 0,05$ anlamlı kabul edildi.
BULGULAR:
Çalışmaya 241 hasta dahil edildi. Median yaş 69 idi ve 126'sı kadındı. İki veya daha fazla komorbiditesi olan hastaların oranı, 65 yaş ve üstü grupta (%53,7, 95/177) 46-64 yaş grubuna (%40,7, 24/59) ve 20-45 yaş grubuna (%0, 0/5) göre anlamlı olarak daha yüksekti. Yaş grubu ve komorbidite durumu arasında anlamlı bir ilişki mevcuttu ($\chi^2=55,64$, df=2, $p<0,001$). Pandemi dönemi ve komorbidite durumu arasında anlamlı bir ilişki mevcuttu ($\chi^2=64,49$, df=2, $p<0,001$). Komorbiditeler değerlendirildiğinde, 134 hastada hipertansiyon, 74'ünde diyabet mellitus, 28'inde kronik obstrüktif akciğer hastalığı, 65'inde koroner arter hastalığı ve 13'ünde kronik böbrek yetmezliği mevcuttu. Komorbiditelerin sayısı ve yaş grubu arasındaki korelasyon istatistiksel olarak anlamlı idi (ki-kare = 18,63, df = 1, p 0,001). Hastaların 134'ü antiagregan ilaç kullanmaktaydı. Ortalama hastanede yatış süresi, 6,16 gün idi. Pandemi dönemi ile pandemi dışı dönem arasında kolesistostomi prosedürlerinin uygulanmasında istatistiksel olarak anlamlı farklılık saptandı.
SONUÇ:
Kolesistostomi, özellikle ileri yaş, antiagregan kullanan ve çoklu komorbiditelere sahip hastalarda tercih edilen bir seçenektir. Bu minimal invaziv işlem, daha hızlı iyileşme süreleri, daha kısa hastanede kalış süreleri ve daha az postoperatif komplikasyonlar sağlamaktadır. COVID-19 pandemisi sırasında, kolesistostomi, elektif cerrahilerin ertelenmesi ve hastane kaynaklarının COVID-19 hastaları için ayrılması nedeniyle daha çok tercih edilmiştir. Kolesistostomi, minimal invaziv olması ve hastanede kısa süre kalmasını sağlaması nedeniyle, COVID-19 pandemisi sırasında ve sonrasında cerrahi tedavi seçenekleri arasında önemli yer bulmuştur.

Anahtar Kelimeler: COVID-19, Kolesistektomi, Kolesistostomi

PP-57

Safra Yollarının Nadir Anatomik Varyasyonu: Çift Sistik Kanal

Aziz Bulut, ibrahim Halil Özdemir, Mahmut Gümüş, Alper Aytekin, Latif Yılmaz
Gaziantep Üniversitesi, Genel Cerrahi Ana Bilim Dalı, Gaziantep

Safra yollarında görülen varyasyonlar kolesistektomide oldukça önemlidir ve olası komplikasyonları önlemek adına cerrahın bu varyasyonları iyi bilmesi ve tanıması gerekir. Sistik kanal duplikasyonu bu varyasyonlardan biri olup oldukça nadir görülür. Sistik kanal varyasyonları ultrasonografi(USG), bilgisayarlı tomografi, manyetik rezonans kolanjiyografi gibi preoperatif görüntüleme yöntemleri ile tespit edilebilseler de genellikle intraoperatif tanı alırlar. İntraoperatif kolanjiyografi safra yollarının net olarak değerlendirilemediği hastalarda intraoperatif görüntüleme yöntemi olarak tanıda kullanılır. Sistik kanal duplikasyonunun 3 tip varyantı tanımlanmıştır. Birincisi olan "H Tipi" varyantı en yaygın görülenidir, "H" harfi şeklinde sistik kanallar sağ, sol veya ana hepatik kanala girer. İkinci tip varyant ise iki sistik kanalın birleşerek ortak hepatik kanala açıldığı "Y Tipi" varyantıdır. Son varyant ise sistik kanalın karaciğere açıldığı trabeküler varyanttır. Anatomik varyasyon tespit edilen hastalarda tedavide önemli olan safra yollarına zarar vermeden kolesistektomiyi tamamlamaktır. Anatominin net olarak ortaya konulduğu hastalarda her iki sistik kanal ayrı ayrı klipslenerek kolesistektomi tamamlanmalıdır. Anatominin net olarak ortaya konulamadığı hastalarda ise olası safra yolu yaralanmalarından kaçınmak ve anatomiyi ortaya koymak için intraoperatif kolanjiyografi çekilerek anatomik uygunluğa göre kolesistektomi, T-tüp drenajı veya parsiyel kolesistektomi yapılabilir. Akut ya da kronik kolesistitin eşlik ettiği veya anatomik olarak uygun olmayan hastalarda ise perkütan kolesistostomi ve Endoskopik Retrograd Kolanjiyo Pankreatografi(ERCP) ile inflamasyon geriledikten sonra elektif şartlarda kolesistektomi yapılabilir.
35 yaşında kadın hasta polikliniğimize 6 aydır süren, özellikle yağlı yemeklerden sonra olan karın sağ üst kadranda ağrı şikayeti ile başvurdu. Hastanın özgeçmişinde özellik yoktu. USG ile kolelitiazis tanısı alan hasta elektif şartlarda operasyona alındı. Eksplorasyonda safra kesesi normal görünümde idi, inflamasyon bulgusu saptanmadı. Calot üçgeni disseksiyonu sırasında sistik kanalın safra kesesine tek bir kanal ile açıldığı, distalde ise çatallanma göstererek koledoğa açıldığı görüldü. Anatomik varyasyondan emin olunarak sistik kanal safra kesesine yakın alandan klipslendi. Kolesistektomi tamamlandı, hastada postoperatif dönemde komplikasyon yaşanmadı.

Anahtar Kelimeler: Sistik, Kanal, Duplikasyon

PP-58

Laparoskopik kolesistektomi sırasında ciddi kanamalara neden olabilecek bir komşuluk: Yakın seyreden orta hepatik ven

Hüseyin Kılavuz, Murat Demir, Birkan Bozkurt, İdris Kurtuluş
Sağlık Bilimleri Üniversitesi, Başakşehir Çam ve Sakura Şehir Hastanesi, Genel Cerrahi Kliniği, İstanbul

OLGU:
32 yaş kadın hastaya semptomatik kolelitiyazis nedeniyle elektif LK ameliyatı uygulandı. İntraoperatif safra kesesinin diseksiyonu sırasında orta hepatik venin (OHV) yüzeyselleştiği görüldü (şekil 1). Bu alanda dikkatli diseksiyon ile yaşanabilecek ciddi kanamalardan kaçınılarak ameliyat süreci tamamlanan hasta postoperatif takiplerinde sorunsuz taburcu edildi.
TARTIŞMA:
Laparoskopik kolesistektomi, 1990'lı yılların başlarından bu yana hastalıklı safra kesesi için uygulanan ve altın standart haline gelmiş minimal invaziv bir cerrahi işlemdir. Kanama ve iyatrojenik safra yaralanmaları en sık görülen intraoperatif ve postoperatif komplikasyonlardır. Laparoskopik kolesistektomi sırasında kontrol edilemeyen kanamalar tüm vakaların %0,1 ile %1,9'unda görülür ve bu kanamaların %88'i safra kesesi yatağından kaynaklanır. Venöz kanama, arteriyel kanamaya göre daha az görülür. Hastaların %10 ile %15'inde OHV'nin karaciğer yatağına yapışık geniş bir dalı bulunabilir ve bu da kolesistektomi sırasında venöz yaralanma riskinin artmasına neden olur. OHV'nin ana dalları ile safra kesesi yatağı arasındaki ilişkiyi araştıran bir çalışmada OHV'nin en yakın dallarının safra kesesi yatağına olan mesafesini renkli doppler ultrasonografi taraması ile ölçüldü. OHV'nin safra kesesine en yakın dalının ortalama mesafesi 17,4 +/- 6,2 mm bulundu.Operasyon sırasında OHV dalından gelen kanama ancak hemostatik dikişlerle durdurulabilir. Bu işlem deneyime göre laparoskopi ile veya açık cerrahiye geçilerek yapılmalıdır. LK sırasında OHV yaralanması olan 8 hastanın dahil edildiği bir çalışmada OHV'nin yaralanan dalı laparoskopi altında bir hastada sütüre edilerek diğer 7 hastada ise laparoskopik hem-o-lok klips ile kapatılarak kanamayı başarıyla yönettiklerini bildirmişlerdir. Bizim olgumuzda safra kesesinin karaciğer yatağından diseksiyonu sırasında OHV dalı fark edilerek olası ciddi bir kanamanın önüne geçilmiştir.
SONUÇLAR:
Güvenli bir kolesistektomi gerçekleştirmek için, normal biliyer anatomi ve bununla ilgili varyasyonların tam olarak bilinmesi ve doğru tekniklerin kullanılması gerekmektedir. Damar yaralanmaları yaşamı tehdit eden bir komplikasyon olması nedeniyle laparoskopik kolesistektominin diseksiyonun kolaylaştığı son adımlarda olası vasküler varyasyonlara karşı dikkatli diseksiyon yapılmalıdır.

Anahtar Kelimeler: Kolesistektomi, Orta hepatik ven, Safra kesesi

PP-59

Karaciğer naklinde kullanılan hepatik ven greftine bağlı görülen mide çıkış yolu obstrüksiyonu ve olgunun yönetimi

Hüseyin Kılavuz, Murat Demir, Birkan Bozkurt, Sibel Yaman, İdris Kurtuluş
Sağlık Bilimleri Üniversitesi, Başakşehir Çam ve Sakura Şehir Hastanesi, Genel Cerrahi Kliniği, İstanbul

AMAÇ: orta hepatik ven (OHV) rekonstrüksiyonunda politetrafloroetilen (PTFE) greft kullanılan canlı vericili sağ lob karaciğer nakilli hastada grefte bağlı yaşanan komplikasyonları sunmayı amaçladık.
OLGU: Öyküsünde 2 yıl önce kriptojenik karaciğer yetmezliği nedeniyle canlı vericiden orta hepatik vene PTFE greft uygulaması ile sağ lob karaciğer nakli olan 42 yaşında kadın hasta, oral alım intoleransı ve kusma şikayetleri ile acil servise başvurusu sonrasında gastroenteroloji kliniği tarafından yatışı yapılarak takip ve tedavi planına alındı. Hastanın çekilen abdominal bilgisayarlı tomografisinde midenin ileri derece dilate olduğu ve mide çıkışına migre olmuş vasküler greft ile uyumlu materyal izlendi (Şekil 1). Yapılan gastroskopisinde postbulber alanda skopun geçişine engel darlık ve vasküler greftin lümene migrasyonu izlendi. Hastaya gastrik pasaj amacıyla gastrojejunostomi cerrahisi yapıldıktan sonra servis takiplerinde rejim alımının tolerasyonu sonrasında ayaktan kontrollerine devam etmek üzere taburcu edildi. 6. ay kontrolünde epigastrik bölgedeki insizyon hattında pürülan akıntı ve cilde fistülize greft yapısı izlenmesi üzerine ameliyata alındı. Yara yeri eksplorasyonu sonrasında fistülize olan greft parçası çıkarıldı (şekil 1). Postoperatif dönemde yara bakımı ile sorunsuz seyreden hasta ayaktan takiplerine devam edilmektedir.
TARTIŞMA: Sağ lobun canlı donör karaciğer transplantasyonunda, vasküler greft interpozisyonuyla OHV rekonstrüksiyonu karaciğer fonksiyon bozukluğunu önlemesi nedeniyle yüksek volümlü nakil merkezlerinde standart teknik halini almaya başlamıştır. Kolay temini ve vasküler greft havuzunun kısıtlılığı nedeniyle PTFE greftler sık kullanılmaktadır. PTFE greftlerin uzun dönemde açık kalma oranı ile ilgili yeterli sayıda çalışma olmaması nedeniyle tam bir netlik bulunmamaktadır. Ancak literatürde PTFE greftinin komşu yapılara migrasyon yaptıkları rapor edilmiştir. Yapılan bir çalışmada 5 yıllık takipte PTFE greftlerinin migrasyonunun insidansı %2 bulunmuştur. Literatürdeki vakalarda mideye ve duodenuma migrate olan greftlerin çoğunlukla cerrahi olarak çıkarıldığı bazı olgularda ise endoskopik olarak çıkarıldığı bildirilirken bu işlemlere bağlı herhangi bir major komplikasyon izlenmemiştir.
SONUÇ: PTFE greftine bağlı komplikasyon insidansı literatürde düşük olarak bildirilse de PTFE grefti uygulanan hastalarda, özellikle risk faktörleri olan, yakın ve uzun süreli takip gereklidir.

Anahtar Kelimeler: Karaciğer nakli, karaciğer yetmezliği, politetrafloroetilen (PTFE) greft

PP-60

MDR3 / ABCB4 Gen Mutasyonu Olan Hastada Hepatolitiazis: Olgu sunumu

Hüseyin Kılavuz, Murat Demir, Birkan Bozkurt, İdris Kurtuluş, Ece Batur
Sağlık Bilimleri Üniversitesi, Başakşehir Çam ve Sakura Şehir Hastanesi, Genel Cerrahi Kliniği, İstanbul

AMAÇ:
Bu olgu sunumunda, hepatolitiyazis tanısı alan ve ABCB4 gen mutasyonuna sahip olduğu tespit edilen ve sağ posterior hepatektomi yapılan 42 yaşında erkek hastanın klinik detayları ve tedavisi sunulmaktadır. Vaka, hepatolitiazisde genetik faktörlerin önemini ve bu durumun tedavisindeki cerrahi yaklaşımı vurgulamaktadır.
GİRİŞ:
Hepatolitiazis, safra ağacında intrahepatik taşların varlığı ile karakterize nadir bir durumdur. Çoklu ilaç direnci proteini 3'ü (MDR3) kodlayan ABCB4 genindeki mutasyonlar, hepatolitiyazis riskinin artmasıyla ilişkilendirilmiştir. Sağ posterior hepatektomi yapılan ABCB4 gen mutasyonlu bir hastada hepatolitiyazis olgusunu sunuyoruz.
OLGU:
42 yaşında erkek hasta tekrarlayan üst karın ağrısı, sarılık ve karaciğer enzimlerinde yükselme şikayetiyle başvurdu. Tıbbi öyküsünde ailede karaciğer hastalığı öyküsü olduğu ortaya çıktı. Ultrason ve manyetik rezonans kolanjiyopankreatografiyi (MRCP) de içeren fizik muayene ve görüntüleme çalışmaları, intrahepatik taşların varlığını ve safra ağacında dilatasyon olduğunu doğruladı. Tanı: Genetik test, ABCB4 geninde bir mutasyon olduğunu ortaya çıkardı ve hepatolitiazise altta yatan genetik yatkınlığı doğruladı. Bu bulgu yönetim yaklaşımına yön vermiştir. Tedavi: İntrahepatik taş yükünün boyutu ve genetik yatkınlık göz önüne alındığında sağ posterior hepatektomi uygulandı. Cerrahi prosedür, yeterli karaciğer fonksiyonunu korurken etkilenen karaciğer bölümlerinin çıkarılmasını içeriyordu. Ameliyat sonrası bakım safra drenajını ve komplikasyonların izlenmesini içeriyordu.
Takip: Hastanın ameliyat sonrası semptomlarında belirgin iyileşme görüldü. Takip görüntüleme ve laboratuvar testleri intrahepatik taşların çözüldüğünü ve karaciğer fonksiyonunun normale döndüğünü gösterdi.
TARTIŞMA:
ABCB4 gen mutasyonlarıyla ilişkili hepatolitiazis, artan taş oluşumu riski ve tekrarlayan safra komplikasyonları nedeniyle benzersiz zorluklar sunar. Taş yükünün fazla olduğu ve semptomların devam ettiği durumlarda sağ posterior hepatektomi gibi cerrahi müdahale gerekli olabilir.
SONUÇ:
Bu vaka, hepatolitiazisli hastalarda, özellikle de ailede karaciğer hastalığı öyküsü varsa, genetik değerlendirmenin önemini vurgulamaktadır. Genetik danışmanlık ve cerrahi müdahaleyi içeren multidisipliner bir yaklaşım, bu gibi durumlarda başarılı yönetime ve daha iyi sonuçlara yol açabilir.

Anahtar Kelimeler: Hepatolitiyazis, Hepatektomi, Safra taşı

PP-61

Pankreas psödokistine bağlı gelişen subkapsüler splenik hematomun splenik arter embolizasyonu ve perkütan drenaj kullanılarak başarılı yönetimi

Hüseyin Kılavuz[1], Murat Demir[1], Birkan Bozkurt[1], İlhan Nahit Mutlu[2], İdris Kurtuluş[1]

[1]Sağlık Bilimleri Üniversitesi, Başakşehir Çam ve Sakura Şehir Hastanesi, Genel Cerrahi Kliniği, İstanbul

[2]Sağlık Bilimleri Üniversitesi, Başakşehir Çam ve Sakura Şehir Hastanesi, Girişimsel Radyoloji Kliniği, İstanbul

AMAÇ:
Bu olgu sunumunda büyük subkapsüler dalak hematomu ve eşlik eden büyük pankreatik psödokisti tanısı alan 53 yaşındaki erkek hastanın başarılı tedavisi sunulmaktadır. Splenik arteriyel embolizasyon ve ultrason rehberliğinde perkütan drenajdan oluşan kombine yaklaşım uygulanarak önemli klinik iyileşme sağlandı ve daha invaziv cerrahi müdahalelerden kaçınıldı.
GİRİŞ:
Eş zamanlı büyük subkapsüler dalak hematomlarının ve pankreas psödokistlerinin yönetilmesi benzersiz klinik zorluklar sunar. Bu olgu sunumu, her iki komplikasyonu aynı anda ele almak için koordineli bir tedavi stratejisinin etkili kullanımını göstermektedir.
OLGU:
Önemli bir tıbbi geçmişi olmayan 53 yaşında erkek hasta, karın ağrısı ve şişkinlik şikayetiyle başvurdu. Fizik muayene ve görüntülemede büyük bir subkapsüler dalak hematomu ve büyük bir pankreas psödokisti tespit edildi.
Teşhis: Abdominal bilgisayarlı tomografi (BT) taramaları ve ultrasonu da içeren tanısal görüntüleme, subkapsüler dalak hematomu ve pankreas psödokistinin varlığı doğruladı. Splenik arteriyel embolizasyon ve ultrason eşliğinde perkütan drenaj yapılmasına karar verildi.
Tedavi: Subkapsüler dalak hematomunu yönetmek için splenik arteriyel embolizasyonu uygulandı ve bu da kanamanın etkili bir şekilde kontrol edilmesini sağladı. Eş zamanlı olarak pankreas psödokisti için ultrason rehberliğinde perkütan drenaj uygulandı, bu da kistik içeriğin boşaltılmasını kolaylaştırdı.
Takip: Müdahale sonrası takip, karın ağrısı ve şişkinliğin düzelmesiyle birlikte önemli klinik iyileşme gösterdi. Seri görüntüleme hem dalak hematomunun hem de pankreas psödokistinin boyutunda azalma olduğunu doğruladı. Hasta olası komplikasyonlar açısından takip edildi ve uygun bakım talimatlarıyla taburcu edildi.
TARTIŞMA:
Bu vaka, eşzamanlı bu komplikasyonlar için tercih edilen tedavi yöntemi olarak splenik arteriyel embolizasyon ve perkütanöz drenajın seçilmesinin mantığını vurgulamaktadır. Daha az invaziv yaklaşım, hastanede kalış süresinin kısalmasını kolaylaştırdı ve cerrahi komplikasyon riskini azalttı.
SONUÇ:
Pankreatik psödokistine ait komplikasyonlarda multidisipliner yönetim ve minimal invaziv yaklaşımlar ile daha invaziv cerrahi prosedürlere olan ihtiyacı ortadan kaldırmak mümkündür.

Anahtar Kelimeler: Girişimsel radyoloji, Pankreatit, Pankreatik psödokist, Splenik arter embolizasyonu

PP-63

Perioperatif Saptanan Duplike Kese Yönetimi: 2 Olgu Sunumu

Tolga Girgin, Tufan Gümüş, Berk Sertöz, Alper Uğuz
Ege Üniversitesi, Genel Cerrahi Anabilim Dalı, İzmir

GİRİŞ

Safra kesesinin konjenital anomalileri ve anatomik varyasyonları, laparoskopik kolesistektomi sırasında komplikasyon artışıyla ilişkilidir. Bu anomalilerden biri olan safra kesesi duplikasyonu nadiren karşılaşılmakla birlikte 1/4000 görülmektedir. Bu anomalinin ve çeşitli tiplerinin tanınması, komplikasyonlara yol açabileceğinden önemlidir. Bu amaçla opere edilen iki duplike safra kesesi vakasını sunmak bu antiteye dikkat çekmeyi amaçlıyoruz.

OLGU-1

Bilinen hipertansiyon tanılı 37 yaşında kadın, 3 yıldır aralıklı biliyer kolik semptomlarıyla başvurdu. 3 ay önce akut kolesistit atağı mevcut. Preoperatif BT ve MRCP'de kolelithiazisle birlikte normal kese anatomisi bildirilen hastaya elektif laparoskopik kolesistektomi planlandı(resim-1). Operasyona laparoskopik olarak başlandı. Calot üçgeninin diseksiyonu sırasında anatomi net olarak ortaya konulamadığı için açığa geçildi. Bir kese anatomik pozisyonunda iken ikinci kesenin sistik kanalın süperiorundan ana safra kanalına yapışık olarak posteriora doğru uzandığı görüldü. Kese yataktan antegrad diseke edilerek sistik arter ve kanal bulundu. Her iki kesenin tek arter ve tek kanala sahip olduğu görüldü. Arter kliplenerek kesildikten sonra sistik kanal kesilerek güdükten kolanjiografi çekildi. Ana safra kanalının bütünlüğü ve distal akım kontrol edildi. Sistik güdük bağlanarak operasyon tamamlandı. Hasta postop 5. Günde şifayla taburcu edildi.

OLGU-2

Bilinen dahili hastalık öyküsü olmayan 35 yaşında erkek hasta; 5 ay önce akut kolesistit atağı geçiren ve aralıklı olarak biliyer kolik atakları mevcut. Preoperatif görüntülemelerinde kolelithiazis saptanan hastaya elektif laparoskopik kolesistektomi planlandı(resim-2). Operasyona laparoskopik olarak başlandı. Duplike safra kesesi olduğu görüldü(resim-3). Calot prepare edildiğinde her iki keseye tek arter ve tek kanalın girdiği, Y şeklinde safra kesesi duplikasyonu olduğu görüldü(resim-4). Sistik arter ve kanal kliplenerek kesildi, vaka laparoskopik olarak tamamlandı. Hasta postop 1. Günde şifa ile taburcu edildi.

TARTIŞMA

Safra kesesi anatomik varyasyonlarının farkındalığı, komplikasyonların önlenmesi açısından kritik öneme sahiptir. Preoperatif değerlendirmeler biliyovasküler yaralanma riskini azaltmakla birlikte hastaların ancak yarısında doğru tanınabilmektedir. Laparoskopik kolesistektomi hala uygulanabilir ve güvenli bir tekniktir. Anatominin ortaya konulamaması halinde açığa dönmekten çekinilmemelidir. Komplikasyonları önlemek için cerrahın bu konuda farkındalığı gereklidir.

Anahtar Kelimeler: safra kesesi duplikasyonu, safra kesesi konjenital anomalisi, duplike safra kesesi

PP-64

Endoskopik retrograd kolanjio pankreatografi sonrası endoskopik olarak durdurulamayan papilla kanamasına cerrahi yaklaşım

Oğuzhan Somunsu, Hüseyin Kılavuz, Murat Demir, Sercan Yüksel, Birkan Bozkurt
Sağlık bilimleri üniversitesi, Başakşehir Çam ve Sakura Şehir Hastanesi, Genel Cerrahi Kliniği, İstanbul

AMAÇ: Bu olgu sunumunda koledokolitiyazis tanısı alan ve endoskopik retrograd kolanjio pankreatografi (ERKP) işlemi yapılan, işlem sonrası kanama tespit edilmesi üzerine endoskopik yöntemlerle kanama kontrolü denenmesine rağmen başarılı olunamayan hastanın, cerrahi yöntemle başarılı tedavisi sunulmaktadır.
OLGU: Önemli bir tıbbi geçmişi olmayan 24 yaşındaki erkek hasta karın ağrısı,sarılık,iştahsızlık şikayetleriyle tarafımıza başvurdu.Sağ üst kadranda hassasiyeti olan hastaya yapılan ultrasonografisinde safra kesesi içerisinde multiple milimetrik kalkül izlendi. Laboratuvarında total bilirubin 3 mg/dL,direkt bilirubin 2.4 mg/dL saptandı.Yapılan manyetik rezonans kolanjiopankreato grafisinde(MRKP) ayrıca distal koledokta da taş görülmesi üzerine ERKP yapılarak sfinkterotomi ve koledoktaki taşlar temizlendi. İşlem sonrası 12. saatte hastada taşikardi, hipotansiyon, melena şikayeti olması üzerine nazogastrik(NG) sonda takılıp kontrol laboratuvar değerleri çalışıldı.NG'den 200cc hemorajik gelen olması ve hemoglobin değerinde 4 birim düşme izlenmesi üzerine yandan görüşlü duodenoskopi ile yapılan görüntülemede papilladaki sfinkterotomi hattının aktif sızıntı şeklinde kanadığı görüldü.Adrenalinli serum fizyolojik ile skleroterapi ve koagülasyon ile kanamanın tamamen durduğu görüldü.Hasta yoğun bakımda takibe alındı.İşlem sonrası 6.saatte tekrardan kanama bulguları gelişmesi üzerine 2.kez duodenoskop ile müdahale edildi. Kanamanın endoskopik olarak durdurulamaması üzerine cerrahi kararı alındı.Laparatomi sonrası duodenotomi yapılıp papilladaki aktif kanama tespit edildi. Kolesistektomi yapılarak buji yardımıyla sistik kanaldan koledok geçilerek papilladan duodenuma geçildi.Tüm sfinkterotomi hattı pankreatik kanalı da koruyacak şekilde süture edildi. Kanamanın durduğu görüldü. İntraoperatif kolanjiografi ile koledok ve pankreatik kanal dolumlarının normal olduğu görüldü. Duodenum primer suture edilerek omentopeksi yapıldı. Ameliyat sonrası hasta yoğun bakımda takibe alındı. Semptomlarında düzelme olması sonrasında servise alınıp postoperatif(PO) 3.günde kademeli rejim başlandı. PO 5.günde drenleri çekilerek sorunsuz taburcu edildi.
TARTIŞMA: ERKP sonrası hemoraji nadir görülen fakat ölümcül olabilen bir durumdur.Özellikle sfinkterotomi yapılan hastalarda hemoraji riskinin arttığı görülmüştür. ERKP sonrası hemoraji gelişen olgularda takip,takip sonrası gerekirse endoskopik işlemler ile hemorajinin durdulması yöntemleri uygulansa da bu işlemlere yanıt vermeyen olgularda cerrahi prosedürler de gerekebilmektedir.
SONUÇ: Bu vaka koledokolitiyazis nedenli ERKP yapılan hastalarda işlem sonrası hasta takibinin ve erken müdahalenin önemini vurgulamaktadır.

Anahtar Kelimeler: Endoskopik retrograd kolankiopankreatografi, Koledokolitiyazis, Safra taşı,

PP-65

Retroperitoneal duodenum perforasyonunun konservatif yönetimi: Olgu sunumu

Muhammed Alperen Taş, Hüseyin Emre Arslan, Halil İbrahim Dündar, İbrahim Üney, Mustafa Cem Algın
Kütahya Sağlık Bilimleri Üniversitesi, Genel Cerrahi Ana Bilim Dalı, Kütahya

AMAÇ: Retroperitoneal duodenum perforasyonu, tanısındaki zorluklar nedeniyle yüksek morbidite ve mortalite ile ilişkilidir. Retroperitoneal duodenum perforasyonu tedavisinde konservatif yaklaşımın akut batın bulguları olmayan, hemodinamisi stabil hastalarda akılda tutulması gerektiğini vurgulamayı amaçladık.

YÖNTEM: Bu çalışmada KSBÜ Evliya Çelebi Eğitim Araştırma Hastanesinde hospitalize edilmiş hastanın klinik bulguları, radyolojik görüntülemeleri değerlendirilmiştir.

OLGU: 48 yaşında erkek hasta acil servise karın ağrısı şikayetiyle başvurdu. Hastanın son iki gün içerisinde üç kez acil servis başvurusu olduğu görüldü. Hastanın vital bulguları stabil olup fizik muayenesinde sağ alt kadranda hassasiyeti mevcuttu. Hastanın kan tetkiklerinde WBC: 22,32 103/uL, CRP: 290,4 mg/L ölçüldü. Hastanın kontrastlı abdomen BT'sinde retroperitonda serbest hava, duodenum üçüncü kıtada barsak duvarında kalınlaşma, retroçekal yerleşimli 9 mm çapında, duvarı kalın appendiks görüldü ancak batın içi serbest hava-sıvı saptanmadı. Hastaya perfore apandisit, duodenum üçüncü kıta perforasyonu ön tanılarıyla yapılan diagnostik laparoskopide retroçekal yerleşimli apendiksin inflame olması nedeniyle appendektomi yapıldı. Appendektomi sırasında retroperitoneal alandan pürülan içerik gelmesi üzerine yıkama yapılıp retroperitoneal alana bir adet dren konuldu. Postoperatif 2.günde hastanın retroperitoneal dreninden yaklaşık 50cc safra içeriği geldiği görüldü. Hastaya antibiyoterapi için meropenem ve metronidazol tedavisi uygulandı. Parenteral beslenme desteği altında hastanın on gün orali kapalı takip edildi. Hastanın postoperatif 5.günden itibaren retroperitoneal dreninden geleni olmadığı görüldü. Hastanın postoperatif 13.günde çekilen oral kontrastlı abdomen BT'sinde ekstraluminal kontrast kaçışı izlenmedi, retroperitoneal serbest havanın, sıvının ve duodenum üçüncü kıtada barsak duvarındaki kalınlaşmanın gerilediği görüldü. Hastanın oral alımı sağlandıktan sonra postoperatif 18.günde hasta taburcu edildi.

SONUÇ: Retroperitoneal duodenum perforasyonu,nonspesifik bulguları nedeniyle zor tanı alan ve mortalite oranı %30'lara kadar çıkabilen klinik bir tablodur.Tanıda kontrastlı abdomen BT en değerli görüntüleme yöntemidir.Tanıda gecikme yüksek mortaliteyle ilişkilidir.Cerrahi yapılan hastalarda, konservatif yaklaşılan hastalara göre morbidite ve mortalite oranlarının daha yüksek olması nedeniyle peritonit bulgusu olmayan,vital bulguları stabil olan,komorbiditeleri olmayan hastalarda konservatif tedavi seçeneği akılda tutulmalıdır.Ciddi peritonit bulguları olan,septik tablodaki veya konservatif tedaviye yanıtsız hastalarda cerrahi tedavi tercih edilmelidir.

Anahtar Kelimeler: Duodenum, Konservatif, Perforasyon, Retroperiton

PP-66

Primer Duodenal Skuamöz Hücreli Karsinom, Bir Olgu Sunumu ve Literatür Derlem

ömer kubat, Çağrı Büyükkasap, Kursat Dikmen, Hasan Bostancı, Mustafa Kerem
Gazi Üniversitesi Tıp Fakültesi, Genel Cerrahi Anabilimdalı, Ankara

Giriş
İnce bağırsak maligniteleri, tüm gastrointestinal sistem malignitelerinin yalnızca %0,1-%1,3'ünü oluşturur. Bunların çoğu adenokarsinom olmakla birlikte, genellikle duodenumun ikinci kısmından kaynaklanırlar. Duodenumda saptanan skuamöz hücreli karsinomlar nadiren görülür ve çoğu metastatik karsinom olarak tespit edilir2. Duodenumun primer skuamöz hücreli karsinomu çok nadir görülür3. Literatürde sadece dört olgu bildirilmiştir. Bu dört olgunun sadece ikisine cerrahi uygulanmıştır. Bu olgu sunumunda, duodenumun ikinci kısmında saf ve primer SCC'li bir hastaya cerrahi yaklaşımımızı sunuyoruz.
OLGU:
74 yaşında kadın hasta bulantı, kusma ve kilo kaybı şikayetleri ile kliniğimize başvurdu. Hasta 2 ay içinde 15 kilo kaybetmişti. Karın muayenesinde belirgin bir özellik saptanmadı. Gastroduodenoskopide mide çıkışının tıkalı olduğu ve tıkanıklık alanından mide korpusuna sızıntı şeklinde kanama olduğu görüldü. Kitleden biyopsiler alındı. Histopatolojik incelemede skuamöz hücreli karsinom saptandı. Tümör belirteçleri normal aralıkta değerlendirildi (CEA: 3.8 ng/dL; Ca 19-9: 9 U/mL; Ca 15-3: 8.7 U/mL; Ca 125: 5.3 U/mL). Bilgisayarlı tomografi görüntülemesinde duodenumun 2. kısmında yaklaşık 6x4,5 cm boyutlarında düzensiz sınırlı, kistik nekrotik içerikli ve lümeni neredeyse tamamen tıkayan bir kitle saptandı. Pozitron emisyon tomografisinde duodenumdaki 5,5x5 cm'lik kitle (SUVmax: 25,3) dışında uzak metastaz saptanmadı. Hasta preoperatif hazırlıkların ardından ameliyata alındı. Abdominal eksplorasyonda kitlenin pilora yakın sert ve fikse olduğu görüldü. Pankreatikoduodenektomi prosedürü uygulandı. Patolojik değerlendirmede kitle 4x3.5x5 cm boyutlarında bulundu. Histolojik değerlendirmede pure skuamöz hücreli karsinom saptandı. İmmünohistokimyasal değerlendirmede p40 ve keratin 5/6 pozitif olarak saptandı.
SONUÇ:
Bu olgu duodenumun ikinci kısmında cerrahi ile tedavi edilen nadir bir olgu olarak literatürde yer alacaktır. Bu tür nadir vakaların literatürde yer alması bu hastaların tedavisinde diğer hekimlere tedavi seçiminde yol gösterici olacaktır.

Anahtar Kelimeler: Pankreatikoduodenektomi, Primer SCC, Duodenum

PP-67

80 Yaş Üstü Hastalarda Pankreatektomi (Whipple) Ameliyat Sonuçlarımız

Mehmet Güzel[1], Emrah Cengiz[3], CEMALETTİN AYDIN[1], Cuneyt Kayaalp[2]
[1]İnönü üniversitesi Turgut Özal Tıp Merkezi
[2]istanbul Özel Klinik
[3]Gaziantep Şehir hastanesi

AMAÇ: Kliniğimizde 80 yaş üstü (oktagenarian) hastalara uygulanan Standart pankreatikoduodenektomi (SPD) ameliyatının sonuçlarının araştırılması amaçlanmıştır.
YÖNTEM: Mayıs 2010- Eylül 2023 tarihleri arasında kliniğimizde periampuller bölge tümörü saptanıp opere edilen 80 yaş üzeri hastaların preoperatif endikasyonları, ameliyat durumu, postoperatif servis takibi, patoloji sonuçları ve sürvileri incelendi.
BULGULAR: Mayıs 2010- Eylül 2023 tarihleri arasında 250 hastaya SPD ameliyatı uygulandı. Hastaların 6 (%2,4)'sı 80 yaş üzeri idi. Yaş ortalaması 87(82-92) olup, 4(%66) ü erkek idi. Preoperatif anamnez ve tetkiklerinde 1(%16) hastada sadece hipertansiyon (ht), bir hastada (%16) hem ht, hem de koroner arter hastalığı, 1 (%16) hastada ise hem ht hem de atriyal fibrilasyon mevcut idi. 5(%83) hastada pankreas başı, 1 (16%) hastada ise ampulla wateri lokalizasyonunda tümör saptandı. 5(%83) hastada safra yolu obstrüksiyonundan dolayı drenaj işlemi uygulandı. 3(%50) hasta ASA (American Society of Anesthesiologists) 2, diğerleri ASA 3 idi. Ameliyatta 5(%83) hastamıza SPD yapıldı. 1 hastaya ise SPD ye ek olarak karaciğer metastazektomi ile birlikte portal ven eksizyon ve greft uygulandı. Ameliyat patolojilerinde tüm hastalar adenokarsinom olarak değerlendirildi. Cerrahi sınırlarda sadece bir hastada tümör sınıra bitişik idi. Postoperatif dönemde 1 hastamızda İnternational Study Group of Pancreatic Fistüla skorlamasına göre pankreatik c tip fistül gelişti. Bir hastamızda da apse nedeniyle laparatomi ve drenaj işlemi uygulandı. Mortalite olarak fistülü olan hastamız 23. gününde multiorgan yetersizliğine bağlı eks oldu. Diğer hastalar ortalama 22(12-39) gün sonra şifa ile taburcu edildiler. Ancak sonraki takiplerinde hastalarımız sırası ile 3,6,8,32,40. aylarda cerrahiye bağlı olmayan sebeplerden dolayı vefat ettiler.
SONUÇ: Kliniğimizde düşük sayıda 80 yaş üzeri yapılan pankreatikoduodenektomi ameliyatı sonrası gelişen morbidite ve mortalite oranları literatür ile uyumlu olup iyi seçilmiş vakalarda güvenle uygulanabilmektedir.

Anahtar Kelimeler: Pankreatikoduodenektomi, oktagenerian hastalar, periampuller bölge tümörleri

PP-68

İntrahepatik ve ekstrahepatik safra yolu kistleri

Elvin İsazade, Nuru Bayramov, Mehriban Huseynova, Tarverdi Rzayev
Azerbaycan Tıp Universitesi, I Cerrahi hastalıklar Ana Bilim Dalı, Bakü

Koledok kisti ister karaciğer içinde ister karaciğer dışında oluşsun, safra yollarında gelişen konjenital ve edinsel tüm kistlere verilen ortak bir isimdir. Tek veya multipl olurlar. Günümüze kadar tarif edilen yaklaşık 3000 olgunun % 75'i Japonya'dan bildirilmiştir. Hastaların yaklaşık % 80'i kadındır ve bunların % 20'sine tanı ilk kez yetişkin çağlarda konmaktadır. Hastaların çoğu küçük çocuk iken koledok kistine ait bazı semptomları gösterirler. Koledok kistleri prekanseröz lezyonlardır. Yani kansere neden olabilirler. Çocuklarda nadir olan kolanjiokarsinom gelişmesi, erişkinlerde yüzde 30'lara varır. Tip III kistlerde (koledokosel) kolanjiokarsinom gelişmesi nadirdir. Koledok kistinin tanısında ilk ve önemli tanı bulguları veren radyolojik yöntem ultrasonografidir. İlk tanı US ile konulduktan sonra tanıyı desteklemek amacıyla karın bilgisayarlı tomografisi (BT) ve manyetik rezonans-kolanjiografi (MR-CP) yapılmalıdır. Kliniğimizde Ocak 2015 - Ekim 2023 yılları arasında koledokal kist nedeni ile yatırılarak tedavi edilen 6 olguya ait demografik ve klinik ayrıntılar Tablo 1 'de özetlenmiştir. Hastalarımız sağ üst kadranda ağrı, sarılık gibi klasik semptomlar ile kliniğimize başvurdu. 5 hastamızda sarılık ön planda iken, hastalarımızın birinde karın ağrısı, ateş mevcuttu. Tanı amacı ile ilk basamak tetkik olarak US (ultrasonografi) yi kullandığımız 6 hastamızda, MRCP (Magnetik rezonans kolanjio-pankreatografi) de tanıda kullanıldı. Ameliyat öncesi tüm hastalarımıza ERCP (endoskopik retrograd kolanjio-pankreatografi) uygulandı. 3 hastaya Laparoskopik ekstrahepatik
safra yolu eksizyonu, hepatikojejunostomi, 1 hastaya laparotomi ekstrahepatik safra yolu eksizyonu, hepatikojejunostomi, 1 hastaya laparotomi sol hepatektomi, 1 hastaya endoskopik sfinkterotomi, taş ekstraksiyonu koledok stentlenmesi yapıldı. Cerrahi müdahale uygulanan hastalarımızın hiçbirinde mortalite olmadı. Uzak dönemde 1 hastada anastomoz darlığı görüldü ve invaziv yöntemle anastomoz darlık yerine balon dilatasyon yapıldı. Ortalama takip süresi 29.5 (13 - 49) ay olan hastalarımızın sadece biri yandaş başka bir hastalığa (COVİD 19) bağlı olarak kaybedildi. Diğer hastalarımız son muayenelerinde problemsiz ve asemptomatiklerdi. Hastalarımıza ait eksize edilen safra yollarının patolojik incelemesinde malignite bulgusuna rastlanmaz iken genel olarak kist duvarlarında kronik inflamatuvar değişiklikler ve fibrosis görüldü.

Anahtar Kelimeler: Safra yolu, kist, Caroli

PP-69

Total Pankreatikoduodonektomi Sonuçlarımız

Fatih Akdamar[1], Mehmet Güzel[1], Emrah Cengiz[3], Cemalettin Aydin[1], Cüneyt Kayaalp[2]
[1]İnönü üniversitesi Turgut Özal Tıp Merkezi
[2]istanbul Özel Klinik
[3]Gaziantep Şehir hastanesi

AMAÇ: Kliniğimizde periampuller veya pankreas diğer bölge tümörleri nedeniyle operasyona alınıp total pankreatektikoduodenektomi yapilan hastaların sonuçlarının araştırılması amaçlanmıştır.
YÖNTEM: Mayıs 2010- Eylül 2023 tarihleri arasında kliniğimizde periampuller bölge veya pankreasın diğer bölgelerinde tümör saptanıp ameliyatla total pankreatekiduodonektomi (TPD) uygulanan 6 hastanın preoperatif endikasyonları, ameliyat durumu, postoperatif servis takibi, patoloji sonuçları ve sürvileri incelendi.
BULGULAR: Mayıs 2010-Eylül 2023 tarihleri arasında periampuller bölge veya pankreasın diğer bölge tümörleri için 250 hasta ameliyat edildi. Bu hastaların 6 (%2,4)'sına TPD uygulandı. Hastaların yaş ortalaması 62(42-73) idi. 3(50%)'ü erkek idi. 3 hasta karın ağrısı, 3 hasta ise sarılık nedeni ile hastaneye başvurdu. Diyabetes mellitus 3 hastada, hipertansiyon 3 hastada, koroner arter hastalığı 2 hastada mevcuttu. 2 hastamızda da herhangi bir komorbidite mevcut değildi. Preoperatif görüntülemeler sonrası 4 hastada pankreas başında, 1 hastada pankreas gövdede, 1 hastada ise tüm pankreasta tümör olduğu saptandı. 3(50%) hastaya safra yolu drenaj işlemi uygulandı. 1 hastaya TPD, diğer hastalara standart pankreatikoduodenektomi(whipple) planlanlanarak ameliyat başlatıldı. İntraoperatif eksplorasyonda 4 hastada tümörün tüm pankreasta olması, 2 hastada ise remnant pankreas kalitesinin kötü ve anastomoza uygun olmaması nedeni ile TPD+ splenektomi yapıldı. 2 hastada ek organ rezeksiyonları da uygulandı. Çıkan patoloji sonuçlarında tüm hastalarda pankreas adenokarsinomu saptandı. 4 hastada tüm cerrahi sınırlar intakt iken 2 hastada cerrahi sınırlarda tümör devamlılığı mevcuttu. Sürvilerinde 3 hastamızı taburcu edemeden ilk 2 ay (22,42,57. gün) multiorgan yetersizliğinden kaybettik. Diğer hastalarımız şifa ile taburcu edildiler. Sonraki takiplerinde 1 hastamız 5. Ayda covid nedeniyle, 1 hastamız 3. yılında cerrahiye bağlı olmayan nedenlerden dolayı vefat etti. En son operasyona alınan hastamız postoperatif 5. ayında herhangi bir nüks veya metastaz saptanmamış olup kemoterapi altında takip edilmektedir.
SONUÇ: Kliniğimizde pankreas tümörlerinde uygulanan TPD sonrası erken dönem mortalite %50 olup literatüre göre yüksek izlendi. Total pankreatikoduodenektomi uygulanacak hastaların intraoperatif değerlendirilmelerinde birçok faktörün etkileyebildiği akılda tutulmalıdır.

Anahtar Kelimeler: Total pankreatikoduodonektomi, periampuller bölge tümörleri, adenokarsinom

PP-70

Karaciğer Metastazlı Periampuller Nöroendokrin Tümör Olgularında Cerrahi Deneyimimiz

Ömer Güngörür[1], Fatih Sümer[2], Cüneyt Kayaalp[3], Cemalettin Aydın[1]
[1]İNÖNÜ ÜNİVERSİTESİ TURGUT ÖZAL TIP MERKEZİ
[2]TEKİRDAĞ İRMET HASTANESİ
[3]İSTANBUL ÖZEL KLİNİK

GİRİŞ
Pankreatik nöroendokrin tümörler (PNET) nadir görülen tümörlerdir. Pankreas neoplazilerinin 2-4%' ünü oluştururlar. Pankreastaki hormon sekresyonu yapan islet hücrelerinden meydana gelir. Bazı PNET'ler agresif davranış göstererek özellikle karaciğere olmak üzere diğer organlara da metastaz yapabilirler. Karaciğer metastazlarında cerrahi tedavi en etkili tedavi seçeneğidir. Kliniğimizde 2010-2023 yılları arasında PNET nedeniyle whipple prosedürü ile birlikte karaciğer metastezektomi uyguladığımız üç hastayı sunmayı planladık.
OLGULAR
Yaşları 78,60 ve 34 olan üç hasta kliniğimize karın ağrısı ve kilo kaybı şikayetleri ile başvurdu.Yapılan görüntülemelerde periampuller kitle tespit edildi.CEA düzeyleri üç hasta için de normaldi.CA19-9 ise bir hastada 38 (Yüksek) olarak tespit edildi.Herhangi bir komorbiditeleri yoktu.ASA skoru her üç hastamızda da 2 idi.Mevcut bulgular ile hastalara multidisipliner toplantıda pankreatikoduodenektomi (PD) yapılmasına karar verildi. Hastalara primer tümörü çıkarmak için PD ve eş zamanlı karaciğer metastazektomi uygulandı. Patoloji sonuçları PNET ile uyumlu olarak rapor edildi.Postoperatif dönemde herhangi bir komplikasyon görülmedi.PNET nedeniyle Whipple prosedürü ile birlikte eş zamanlı uyguladığımız karaciğer metastezektomi işlemi sonrası mortalite saptanmamış olup hastalarımız sırasıyla 13,8 ve 3'üncü yıllarını komplikasyonsuz bir şekilde tamamlamıştır.
SONUÇ
Çalışmamızda karaciğer metastazlı PNET'lerde primer tümöre uygulanan cerrahi prosedür ile birlikte eş zamanlı karaciğer metastezektominin de güvenle yapılabileceği ve uzun survival elde edilebileceğini saptadık.

Anahtar Kelimeler: Pankreas, Nöroendekrin tümör, Karaciğer metastaz

PP-71

Kolesistokolik Fistül - Mekanik Barsak Obstrüksiyonunun Nadir Bir Sebebi

Can Filizlioğlu, Narmin Hacızade, Elvin Tanrıverdi, Deniz Tikici, Samet Şahin, Önder Özcan
Muğla Sıtkı Koçman Üniversitesi, Genel Cerrahi Ana Bilim Dalı, Muğla

Kolesistoenterik fistüller içerisinde ikinci sıklıkta görülen kolesistokolik fistül farklı kliniklerle karşımıza çıkabilmektedir.Tüm bilioenterik fistüllerin %8-12'sini oluşturur.Karın ağrısı,bulantı,ishal,kilo kaybı ve dispeptik semptomlarla karşımıza çıkabilir.Safra taşı ileusu ise daha çok kolesistoduodenal fistüllerde karşımıza çıkabilen komplikasyondur.76 yaşında kadın hasta 2 aydır devam eden bulantı,ishal ve dispeptik şikayetleri mevcut, 5 gündür gaz-gaita deşarjı olmaması nedeniyle acil servise başvurusu sonrasında gerçekleştirilen görüntülemede;Sigmoid kolon lümenini oblitere eden yaklaşık 5.5cm uzunluğunda hiperdens alanlar içeren lezyon(resim-4)izlenmiş olup bu düzeye kadar olan tüm kolonik anslarda dilatasyon izlendi(resim-2veresim-3).İntrahepatik safra yollarında ve koledokta hava imajları izlendi(resim 1).Hasta ilues nedeniyle acil şartlarda operasyona alındı.İntraoperatif sigmoid kolon düzeyinde 3cmx5cm boyutlarında taşa bağlı ileus görünümü ve hepatik fleksura düzeyinde kolesistokolik fistül olarak değerlendirildi.Fistül traktı bozularak safra taşı proksimale sağıldı ve fistül traktından lümen dışına alındı(resim-5).Açık kolesistoktemi yapıldı ve hastanın intraoperatif dönemde hipotansif seyretmesi ve inotrop ihtiyacı olması nedeniyle hepatik fleksura serbestlenerek loop kolostomi şeklinde olgunlaştırıldı.Kolesistokolik fistül vakalarının %4,8'i safra taşı ileusu ile prezente olur.Çoğu vakada fistül kronik kolesistite sekonder gelişmiştir.İnflamatuar barsak hastalıkları,abdominal travma ve malignite(bilier, intestinal ve pankreatik)fistül oluşumunun diğer nedenleri arasındadır.Bizim vakamızda olduğu gibi nadir vakalarda rektosigmoid bölgede obstrüksiyona neden olduğu bildirilmiştir.Eğer operasyon sırasında saptanırsa fistülün tedavi edilmesi gerekmektedir çünkü kolesistit,kolanjit ve malignite(%15)riski ile birliktedir.231 kolesistokolik fistülün tartışıldığı bir çalışmada 42 vakanın ileus ile prezente olduğu bildirilmiştir(her 5 vakanın 1'inde).Kolesistokolik fistüllerde küçük ve orta çaptaki taşların tüm kolonu geçerek doğal yolla vücut dışına atıldığı düşünülür ancak 2,5cm çapın üzerindeki taşların sigmoid kolon seviyesinde obstrüksiyona neden olacağı bildirilmiştir.Kolesistokolik fistülün standart tedavisi;kolesistektomi ve fistülün kapatılmasından ibarettir.Semptomların spesifik olmaması nedeniyle bu fistüllerin preoperatif tanısı ancak %10 düzeyinde kalmaktadır,çoğu hasta intraoperatif tanı alır.Yaşlı hastalarda sigmoid kolon seviyesindeki bir obstrüksiyon ilk planda kanser veya divertikülite sekonder striktür gibi yanlış ön tanılara neden olabilmektedir.Sonuç;kolelitiasis öyküsü olan,yaşlı kadın hastalarda distal kolon obstrüksiyonlarının ayırıcı tanısında safra taşı ileusu akla getirilmelidir.Cerrahiye uygun olmayan hastalarda ileusun giderilmesi için taş kolonoskopik yöntemle çıkartılabilir.

Anahtar Kelimeler: Kolesistokolik Fistül, Safra Taşı İleusu, Tanı, Tedavi

PP-72

Periampuller Bölge Tümörlerinde Cerrahi Öncesi Biliyer Drenaj Yöntemlerinin Etkinliğinin Karşılaştırılması

Çağrı Akçay[1], Arif Atay[1], Osman Nuri Dilek[1], Muhammed Burak Koyuncu[1], Mehmet Sercan Candan[2], Feyyaz Gungor[3]

[1]Katip Çelebi Üniversitesi, Genel Cerrahi Ana Bilim Dalı, İzmir

[2]İdil Devlet Hastanesi, Genel Cerrahi Kliniği, Şırnak

[3]Başakşehir Çam ve Sakura Şehir Hastanesi, Genel Cerrahi Ana Bilim Dalı, İstanbul

AMAÇ: Preoperatif biliyer drenaj yöntemlerinin birbirine üstünlüğü, postoperatif morbidite ve mortaliteye etkilerinin belirlenmesi amaçlanmıştır.
Çalışma Tasarımı: Retrospektif Tanımlayıcı çalışma
Çalışmanın Süresi ve Yeri: Ocak 2019 – Ocak 2023, İzmir Kâtip Çelebi Üniversitesi Atatürk Eğitim ve Araştırma Hastanesi Genel Cerrahi Kliniği
Metodoloji: Periampüller bölge tümörü nedeniyle, PD planlanan ve tıkanma ikteri nedeniyle preoperatif biliyer drenaj (ERKP veya PTK) uygulanan 80 hastanın verileri retrospektif olarak değerlendirildi.
BULGULAR: Çalışma kriterlerine uyan 80 hastadan 40'ı (%50) ERKP grubuna, 40'ı (%50) PTK grubuna dahil edildi. ERKP grubunda kadın hasta sayısı 16 (%40), erkek hasta sayısı 24 (%60), PTK grubunda ise kadın hasta sayısı 17 (%42,5), erkek hasta sayısı ise 23 (%57,5) olarak saptanmıştır. ERKP grubunda ortalama operasyonel zamanlama süresi 15 gün iken, PTK grubunda bu süre 12 gündür. ERKP ve PTK grupları işlem ile operasyon arasında geçen süre bakımından istatistiksel olarak anlamlı farklılık göstermektedir ($p<0,05$). Çalışmaya dahil edilen 43 hastada (%53,8) iki üniteden az, 12 hastada (%15) iki üniteden fazla kan transfüzyonu gerçekleşmiştir. 25 hastada (%31,3) ise kan transfüzyonu gerçekleşmemiştir. ERKP grubunda 23 hastada (%57,5), PTK grubunda ise 10 hastada (%27) cerrahi alan enfeksiyonu geliştiği gözlenmiştir. ERKP grubunda 14 hastada (%35), PTK grubunda ise 13 hastada (%34,2) DGE varlığı tespit edilmiştir. Post-Pankreatektomi Hemorajisi (PPH); ERKP grubunda yer alan 18 hastada (%45), PTK grubunda ise 6 hastada (%15) görülmüştür. ERKP grubunda 17 hastada (%43,5), PTK grubunda ise 8 hastada (%21) fistül veya kaçak oluştuğu izlenmiştir.
SONUÇ: PTK ile yapılan drenaj yönteminin periampuller tümör nedeniyle PD uygulanan hastalarda operasyonel zamanlama, enfeksiyöz süreçler, kan transfüzyon ihtiyacı ve postoperatif komplikasyonlar açısından ERKP ile stentleme yöntemine göre daha avantajlı olduğunu saptanmıştır. Yapılacak olan biliyer drenaj yöntemine; hasta kondisyonu, merkez deneyimi, olası postoperatif komplikasyonlar, tümör lokalizasyonu, operasyonel zamanlama ve her iki yönteminde avantajları ve dezavantajları göz önünde bulundurularak, multidisipliner bir yaklaşım ile karar verilmesi gerekmektedir.

Anahtar Kelimeler: Endoskopik retrograd kolanjiopankreatografi, Pankreatikoduodenektomi, Perkütan transhepatik kolanjiografi, Preoperatif biliyer drenaj

PP-73

Distal Pankreatektomi ve portal ven rezeksiyonu olgusunda rekonstrüksiyon amacıyla paryetal periton kullanımı

ömer kubat, onur metindoğan, Semih Cihan Yıldırım, Çağrı Büyükkasap, Mustafa Kerem
Gazi Üniversitesi Tıp Fakültesi, Genel Cerrahi Anabilimdalı, Ankara

AMAÇ: Pankreatikoduodenektomi olgularında portomezenterik rezeksiyon sonrası primer onarım mümkün olmadığında, septik komplikasyonlar ve anastomoz açıklığındaki avantajı nedeni ile otolog greftler tercih edilmektedir. Pariyetal peritondan grefti kullanılmasının; ekstra insizyona gerek olmaması, greft boyutunda kısıtlıklık olmaması ve ek organ etkilenmesi olmaması gibi avantajları mevcuttur. Pankreas gövde tümörü nedeniyle distal pankreatektomi ile portal ven rezeksiyonu yaptığımız ve paryetal periton grefti ile rekonstrüksiyon yaptığımız hastamızı paylaşmayı amaçladık. OLGU: 65 yaş, kadın hasta; sırta vuran karın ağrısı ile başvurdu. Yapılan bilgisayarlı tomografi, manyetik rezonans görültüleme ve endoskopik ultrasonografide(EUS); pankreas gövde kesimde kitle, çölyak arter invazyonu, portal ven invazyonu ve karaciğer sağ lobda olası metastatik lezyonlar saptandı. EUS eşliğinde alınan biyopsi ile duktal adenokarsinom tanısı alan hasta neoadjuvan FOLFIRINOX sonrasında; kontrol CA 19-9 düzeyi 393,56 U/mL'den 47,65 U/mL'ye geriledi, görüntüleme yöntemlerinde kitle boyutunda gerileme izlenmek ile birlikte vasküler invazyonların devam ettiği görüldü. Hasta tarafımızca operabilitenin değerlendirilmesi ve rezeksiyon amacıyla operasyona alındı. Laparoskopik yöntem ile yapılan eksplorasyon sonrası göbek üstü median insizyon ile açık cerrahiye geçildi. Önce arter diseksiyonu ile süperior mezenterik arterde invazyon olmadığı görüldü. Çölyak arterde invazyon saptanmayan hastaya distal pankreatektomi, standart lenf nodu diseksiyonu ve periarteryel diseksiyon ile birlikte invazyon görülen portomezenterik bileşkeye vasküler rezeksiyon yapıldı. Falsiform ligamandan hazırlanan 2x2 cm'lik paryetal periton kullanılarak tübüler rekonstrüksiyon yapıldı. Spesmenin patolojik incelemesinde; pankreas gövdesinde 2,5 cm'lik adenokarsinom odağı saptandı ve çıkarılan 18 adet lenf nodunda metastaz izlenmedi. Cerrahi sınırlarda tümör saptanmadı. Postoperatif antikoagülasyon için düşük moleküler ağırlıklı heparin kullanıldı. Hasta postoperatif 6. gününde sorunsuz taburcu edildi. SONUÇ: Pankreas kanseri nedeni ile uygulanan portmezenterik rezeksiyonlarda greft olarak paryetal periton düşük maliyet ve morbidite riski ile, güvenle kullanılabilmektedir.

Anahtar Kelimeler: Distal pankreatektomi, Paryetal periton, Portal ven rezeksiyonu

PP-74

Kist hidatik sebebi ile opere edilen hastalarda kistin karaciğerdeki anatomik yeri ve tercih edilen cerrahi yöntemlerin karşılaştırılması

Hamza Goktug Kivratma, Ekin Ulusoy, Alper Uğuz
Ege Üniversitesi, Genel Cerrahi Anabilim Dalı, izmir

AMAÇ: Kist hidatik,Echinococcus granulosus parazitinin neden olduğu kronik enfeksiyon hastalığıdır.Karaciğerde kistlerin oluşmasına yol açar ve karaciğerin fonksiyonlarını olumsuz etkileyebilir.Hastalığın tedavisinde birçok cerrahi dışı yöntem kullanılsa da mutlak tedavisi cerrahidir.Türkiye'de her yıl 0.8-6.6/100.000 kişi bu hastalık sebebiyle cerrahi işlem görmektedir.Bu çalışmada kistlerin görüntüleme yöntemleri ile karaciğerde ortaya konulan anatomik lokalizasyonu ve yapılan cerrahi prosedürlerin ilişkisini karşılaştırmayı amaçladık.
YÖNTEM: Ege Üniversitesi Genel Cerrahi ABD HPB Kliniğinde Mart 2017 ve Haziran 2023 arasında kist hidatik sebebi ile opere edilen 50 hasta çalışmamıza dahil edilmiştir.Hasta verileri,retrospektif olarak taranmıştır.Hastaların yaş,cinsiyet,ek hastalık,kistin karaciğerdeki görüntüleme yöntemleri tespit edilen anatomik lokalizasyonu,operasyon tipi,operasyonda safra yollarına sütürasyon işlemi incelendi.
BULGULAR: Hastaların%72'si kadın,%28'i erkek ve yaş ortalaması 49,42±15,26'dır.Safra yoluna sütürasyon işlemi uygulanması ile kistin karaciğerdeki lokalizasyonu arasında istatistiksel olarak anlamlı fark saptanmıştır($p<0,05$).Safra yoluna sütürasyon işlemi uygulanan hastalarda hilus (%25) ve sol lateral (%30) görüntüleme durumu,sağ lateral görüntülemeden (%45) daha düşük olduğu gözlenmiştir. Kistin boyutu, ek hastalık olma durumuna göre istatistiksel olarak anlamlı fark göstermektedir($p<0,05$).Kist boyutlarının medyan değerlerine bakıldığında ek hastalık olan kişilerde ek hastalık olmayanlara göredaha düşük gözlenmiştir.Kistin boyutu ile operasyon esnasında safra yoluna sütürasyon işlemi uygulanma durumu arasında istatistiksel olarak anlamlı fark gösterilmiştir($p<0,05$). Safra yollarına sütürasyon işlemi uygulanan hastalarda kistin boyutunun safra yollarına sütürasyon işlemi uygulanmayanlara göre daha düşük olduğu tespit edilmiştir.Kistin boyutu ile operasyon tipi arasında anlamlı bir fark gösterilmemiştir($p>0,05$).Operasyon tipi ve kistin lokalizasyonu arasında istatistiksel olarak anlamlı bir fark saptanmamıştır($p>0,05$).
SONUÇ: Ek hastalığa sahip olma durumuna göre kist boyutlarının azaldığı,daha düşük kist boyutuna sahip hastaların operasyon esnasında safra yollarına sütürasyon işleminin anlamlı olarak daha fazla olduğu,görüntüleme yöntemleri ile karaciğerin anatomik olarak sağ lateral yerleşimli kistlerinde safra yollarına sütürasyon işleminin anlamlı olarak artış gösterdiği ortaya konmuştur.Kistin anatomik lokalizasyonu ve operasyonun tipi arasından anlamlı bir fark tespit edilmemiştir.Bu çalışma bize operasyon tipinin belirlenmesinde sadece görüntüleme yöntemlerinin kullanılmasının yeterli olmadığını ek hastalıkların,kistin boyutunun,kistin safra yolları ile iştirak durumunun da önemini göstermiştir.

Anahtar Kelimeler: ekinokokkoz, karaciğer, kist hidatik

PP-75

Hidatik Kist Tedavisi Sonrası Hipernatreminin Sistematik İncelenmesi

Cuneyt Kayaalp[1], Aydın Aktaş[2]
[1]Serbest Muayenehane Hekimi
[2]SBÜ Trabzon Kanuni Eğitim ve Araştırma Hastanesi

AMAÇ: Kist hidatik dünyanın bazı bölgelerinde hala yaygın bir hastalıktır. Hipertonik salin (HS), kist hidatik tedavisinde en sık kullanılan skolisidal ajanlardan biridir. Hipernatremi kist hidatik tedavisinde HS kullanımına bağlı gelişen bir komplikasyondur. Bu derlemede HS kullanımına bağlı gelişen hipernatremi, onun gelişimini etkileyen risk faktörlerini ve sonuçlarını incelemek istedik.

YÖNTEMLER: PubMed/MEDLINE, Scopus ve Google Academic veri tabanları kullanılarak HS ile kist hidatik tedavisi sonrası hipernatremi gelişen hastalar tarandı.

BULGULAR: 34 hastada morbidite ve 9 hastada mortalite gelişti. %15 HS tipi (OR: 23.200, p=0.001), karın boşluğunun HS ile yıkanması (OR:10.500, p=0.006), postoperatif plazma sodyum değeri 185 mmol üzerinde (OR:19.000, p=0.001), nörolojik ve solunumsal komplikasyonlar (sırasıyla OR:1.474, p=0.03 ve OR:6.500, p=0.02;) mortalite ile ilişkilendirildi. Laparoskopik cerrahi mortaliteyi artırsa da (OR:4.286, p=0.08), bu fark istatistiksel olarak anlamlı değildi.

SONUÇ: Hidatik kist tedavisinde skolisidal ajan olarak HS kullanılacaksa hipernatremi açısından dikkatli olunmalı ve karın boşluğu HS ile yıkanmamalıdır.

Anahtar Kelimeler: Ekinokok, kist hidatik, tedavi, hipernatremi

PP-76

Dalak koruyucu laparoskopik distal pankreatektomi: Dörd olgu sunumu

Elvin İsazade, Mehriban Huseynova, Nuru Bayramov
Azerbaycan Tıp Üniversitesi, I Cerrahi Ana Bilim Dalı, Bakü

Bu çalışmada, 4 olgu temelinde dalak koruyucu laparoskopik distal pankreatektomi (DKLDP) tekniğini ve sonuçlarını tartışmayı amaçladık. Üç olgu distal pankreasta büyük kistik papiller lezyonu olan kadın hastaydı. Bir hastada pankreas kuyruk kesiminde kitlesi olan erkek hastaydı. Dörd hasta da DKLDP tekniğiyle ameliyat edildi. Bütün olgulardada beş trocar kullanıldı. Ameliyat sırasında görüntüleme için otuz derece teleskop ve diseksiyon için Ligasure kullanıldı. Splenik damarlar diseke edildi, ancak kısa gastrik damarlar korundu. Pankreas Ligasure ile kesildi ve pankreasın kesilmiş kenarına pankreatik fistülü önlemek amacıyla sütürlerle takviye konuldu. Bütün olgulardada aynı teknik kullanıldı. Bir hastada kesiyi büyütmemek için kitle çıkarılmadan önce pankreas kistinin içeriği aspire edildi. Ameliyat süreleri ortalama 170 dakika idi. Hiçbir postoperatif komplikasyon görülmedi. DKLDP distal pankreas lezyonlarının tedavisinde güvenli, etkili bir tedavi yöntemidir. Splenik damarlar kesilecekse, dalak canlılığını korumak amacıyla kısa gastrik damarlar korunmalıdır. Laparoskopik distal pankreatektomi güvenle uygulanabilecek, laparoskopik cerrahinin avantajlarını içeren bir tekniktir. Splenik arter ve ven bağlandığında, kısa gastrik damarların varlığı dalağın canlılığı için yeterli olacaktır. Ayrıca tarif ettiğimiz teknikte olduğu üzere kistik kitleler büyük de olsa çıkarılırken endobag içinden içeriği aspire edilerek insizyonu büyütmeden işlem sonlandırılabilir. Hastaların hastanede kalış süreleri ve ameliyat sırasında kanama miktarlarının (150 mL'ye 350 mL) laparoskopik grupta anlamlı derecede az olduğu, buna karşın laparoskopi grubunda ameliyat sürelerinin anlamlı uzun olduğu saptanmıştır ameliyat süreleri sırasıyla ortalama 170 dakikaydı. Bizim olgularımızda ameliyat sonrası patolojik değerlendirme 1 hastada kistik-solid papiller neoplazm, 3 hastada seroz sistadenom olarak raporlanmıştır.

Anahtar Kelimeler: Pankreatik kist, dalak koruyucu laparoskopik distal pankreatektomi, distal pankreatektomi, laparoskopik pankreas cerrahisi

PP-77

İki Evreli Pankreatikoduodenektomi

Egemen Özdemir[1], Örgün Güneş[2], Fatih Sümer[3], Cüneyt Kayaalp[4]
[1]İstanbul Üniversitesi-Cerrahpaşa, Genel Cerrahi Anabilim Dalı, İstanbul
[2]Atatürk Eğitim ve Araştırma Hastanesi, Genel Cerrahi Kliniği, İzmir
[3]İrmet Hastanesi, Tekirdağ
[4]Özel Muayenehane, İstanbul

GİRİŞ: Bu bildiride pankreas başında tümör nedeniyle yapılan elektif pankreatikoduodenektomi sırasında gelişen hemodinamik instabilite nedeniyle iki seansta pankreatikoduodenektomi yapılan iki olgumuz sunulmuştur.
OLGU: İlk olgumuz olan 71 yaşında erkek hastanın pankreas başında ana portal ven, inferior mezenterik ven (İMV) ve splenik vene invazyon gösteren dört cm kitlesi vardı. Pankreas başı, dört cm uzunluğunda portal ven ve tutulan diğer damarlarla birlikte unblok rezeke edildi. Portal ven, Dakron damar grefti ile rekonstrükte edildi. Ameliyat sırasında ana hepatik arterde kanama meydana geldi ve kanama kontrolü sonrası hepatik arter akımının kaybolması nedeniyle splenik arter çevrilerek hepatik arter rekonstrüksiyonu yapıldı. Hastanın hemodinamik açıdan instabil oluşu nedeniyle intestinal rekonstrüksiyonlardan vazgeçildi. Ameliyat sonrası takiplerinde genel durumu stabilleşen hasta 6. gün yeniden ameliyata alındı. İntestinal rekonstrüksiyonları tamamlandı. İkinci operasyonu sonrası takiplerinde bir sorunla karşılaşılmayan hasta ikinci ameliyat sonrası 12. günde taburcu edildi. Hasta 11. ayında metastatik hastalığı nedeniyle vefat etti.
İkinci olgumuz olan 52 yaşında erkek hastada pankreas başında superior mezenterik arterden (sma) çıkan replase sağ hepatik artere komşu üç cm kitlesi vardı. Kitlenin replase sağ hepatik arter duvarına invazyon şüphesi olması nedeniyle bu damarın spesimen üzerinde bırakılacak şekilde kesildi. Hastanın İMV'sinden alınan 2 cm uzunluğunda damar grefti gastroduodenal arter güdüğü ile replase sağ hepatik arter arasında rekonstrükte edildi. Rezeksiyon ve damar rekonstrüksiyonlarının tamamlanmasının ardından hastanın hemodinamik açıdan instabil oluşu nedeniyle intestinal rekonstrüksiyonlar ikinci seansa bırakıldı. Ameliyat sonrası ilk gece portal ven trombozu nedeniyle yeniden operasyona alındı. Ameliyat sonrası takiplerinde durumu stabilleşen hasta 7. gün yeniden ameliyata alındı. İntestinal rekonstrüksiyonları tamamlandı. Ameliyat sonrası grade B pankreatik fistülle takip edildi ve 30. günde taburcu edildi. Hasta 18. ayında metastatik hastalığı nedeniyle vefat etti.
SONUÇ: Morbiditesi yüksek bir operasyon olan pankreatikoduodenektomi sırasında çeşitli zorluklarla karşılaşılabilir ve hastanın hemodinamik durumu bozulabilir. Bu tür vakalarda intestinal rekonstrüksiyonların ikinci seansa bırakılması iyi bir seçenektir.

Anahtar Kelimeler: anastomoz, damar cerrahisi, hepatikojejunostomi, pankreas kanseri, Whipple prosedürü

PP-78

Kolon kanseri karaciğer metastazlarında eş zamanlı kolon ve karaciğer rezeksiyonu ameliyat sonrası komplikasyonları ve hayatta kalma oranlarını nasıl etkilemektedir?

Egemen Özdemir[1], Muhammed İkbal Akın[2], Ender Dulundu[1]
[1]İstanbul Üniversitesi-Cerrahpaşa, Genel Cerrahi Anabilim Dalı, İstanbul
[2]Marmara Üniversitesi, Genel Cerrahi Anabilim Dalı, İstanbul

AMAÇ: Kolon kanseri karaciğer metastazlarında eş zamanlı kolon ve karaciğer rezeksiyonunun ameliyat sonrası komplikasyonlar ve genel sağkalım üzerine etkisini incelemeyi amaçladık.
YÖNTEM: Mayıs 2010 ile Ekim 2020 tarihleri arasında tek merkezde kolon kanseri karaciğer metastazı nedeniyle karaciğer rezeksiyonu yapılan 141 hastanın verileri retrospektif olarak incelenmiştir.
BULGULAR: Kolon kanseri karaciğer metastazı nedeniyle hastaların %43.3'üne eş zamanlı karaciğer ve kolon rezeksiyonu yapılmıştır. Eş zamanlı rezeksiyon yapılan grubun ameliyat sonrası komplikasyon oranı daha yüksekti (%54.1 vs %31.2, p=0.007). Ayrıca operasyon süresi ve hastanede kalış süresi eş zamanlı rezeksiyon yapılan grupta daha yüksekti (sırasıyla p=0.001 ve p=0.015). Her iki grubun intraoperatif kanama miktarı, metastatik tümörlerin karaciğerdeki dağılımı, karaciğerdeki metastatik tümörlerin sayısı, tümörün kolondaki lokalizasyonu ve genel sağkalım oranları benzerdi.
SONUÇ: Kolon kanseri karaciğer metastazı için eş zamanlı kolon ve karaciğer rezeksiyonları ameliyat sonrası komplikasyon oranını artırmakta fakat genel sağkalım oranında azalmaya yol açmamaktadır. Eş zamanlı rezeksiyonlara hasta bazlı olarak karar verilebilir ve tek bir operasyonla küratif rezeksiyon gerçekleştirilebilir.

Anahtar Kelimeler: kolon kanseri, hepatektomi, metastaz, simültan rezeksiyon

PP-79

Safra Kesesinin Yüksek Dereceli Displazili İntrakolesistit Papiller Non-müsinöz Neoplazisi: Ne yapalım?

Tolga Kalaycı[1], Toros Taşkın[2], Ahmet Erkan Bilici[3], Deniz Öçal[4]

[1]Ağrı İbrahim Çeçen Üniversitesi Tıp Fakültesi Genel Cerrahi Ana Bilim Dalı, Ağrı, Türkiye.

[2]Ağrı Eğitim ve Araştırma Hastanesi Patoloji Kliniği, Ağrı, Türkiye.

[3]Erzurum Şehir Hastanesi Patoloji Kliniği, Erzurum, Türkiye.

[4]Erzurum Şehir Hastanesi Gastroenteroloji Cerrahisi Kliniği, Erzurum, Türkiye.

Giriş

Safra taşı nedeniyle kolesistektomi genel cerrahi pratiğinde en sık yapılan ameliyatlardan biridir. Cerrahi spesmenler genellikle kolelitiyazis/kolesistit şeklinde raporlanmakta olup, nadir patolojik tanılar ile karşılaşmak her zaman olası bir durumdur. Bu olgu sunumunda preoperatif görüntülemede safra kesesinde polipoid lezyon saptanan ve kolesistektomi materyalinde yüksek dereceli displazili intrakolesistit papiller non-müsinöz neoplazi saptanan bir hastanın tanı, tedavi ve takip sürecinin sunulması amaçlanmıştır.

Olgu Sunumu

41 yaşında erkek hasta genel cerrahi polikliniğine sağ üst kadran ağrısı ve bulantı ile başvurdu. Hastanın ağrıları yağlı yemek yemekle artmakla beraber, hastanın sigara öyküsü, cerrahi öyküsü ve ek hastalık öyküsü yoktu. Yapılan fizik muayenede hastanın sağ üst kadranda derin palpasyonla hassasiyet dışında özellik yoktu. Laboratuvar incelenmesinde karaciğer fonksiyon testleri ve kolestatik parametreler de dahil olmak üzere özellik saptanmadı. Çekilen ultrasonografide safra kesesinde 8 mm taş ve kese anterior duvarda 20x10 mm polipoid lezyon mevcuttu. Hastaya laparoskopik kolesistektomi yapıldı. Peroperatif patoloji olmayan hasta postoperatif 2. günde komplikasyonsuz olarak taburcu edildi.

Hastanın kolesistektomi materyalinin patolojik değerlendirmesi 11 mm çaplı polipoid lezyonda izlenen histopatolojik bulgular DSÖ 2019 sınıflamasına göre gastrik pilorik, non-müsinöz morfoloji gösteren, yüksek dereceli displazi içeren, "intrakolesistik papiller neoplazi" ile uyumlu olup, duktus sistikus cerrahi sınırı negatif idi (Resim 1). Polip dışı mukozada displazi saptanmazken, piyesin immünohistokimyasal olarak incelenmesinde MUC6 (+), MUC1 (+), Beta katenin (+), MUC5AC (-) ve MUC2 (-) olarak değerlendirildi. Hastaya kolesistektomi yeterli görülmüş olup, hastanın postoperatif erken dönemde çekilen abdominal manyetik rezonans görüntülemede ve 6. ayda çekilen ultrasonografisinde özellik yoktu.

Tartışma

Safra kesesinin yüksek dereceli displazili intrakolesistit papiller non-müsinöz neoplazisi oldukça nadir görülen bir patolojik tanı olup, diğer intrakolesistik neoplazilerden farklı olarak daha az invaziv ve multifokaliteden yoksun olarak görülmektedir. Bu nedenle konservatif yönetime daha uygun karaktere sahiptirler.

Anahtar Kelimeler: Kolesistektomi, İntrakolesistit Papiller Non-müsinöz Neoplazi, Yüksek Derece Displazi.

PP-80

Phoenixin-14'ün Hepatik İskemi-Reperfüzyon Hasarı Üzerindeki Etkisinin Araştırılması

Leyla Semiha Şen[1], Ayşegül Bahar Özocak[2], Elif Akın[3], Aslıhan Çakıl[3], Leman Arslan Arıtürk[3], Barış Uyanık[4], Feriha Ercan[4], Meral Yüksel[5], İrem Peker Eyüboğlu[6], Can Erzik[6], Cumhur Yeğen[2], Berrak Ç. Yeğen[3]

[1]Marmara Üniversitesi Tıp Fakültesi, Fizyoloji Anabilim Dalı; Marmara Üniversitesi Pendik EAH Genel Cerrahi Anabilim Dalı, İstanbul

[2]Marmara Üniversitesi Tıp Fakültesi, Genel Cerrahi Anabilim Dalı, İstanbul

[3]Marmara Üniversitesi Tıp Fakültesi, Fizyoloji Anabilim Dalı, İstanbul

[4]Marmara Üniversitesi Tıp Fakültesi, Histoloji Anabilim Dalı, İstanbul

[5]Marmara Üniversitesi Sağlık Bilimleri Fakültesi, İstanbul

[6]Marmara Üniversitesi Tıp Fakültesi, Tıbbi Biyoloji Anabilim Dalı, İstanbul

AMAÇ: Karaciğer nakli ve majör karaciğer cerrahisinde kullanılan Pringle manevrası sonucu oluşan hepatik iskemi/reperfüzyon (Hİ/R) hasarı hepatoselüler fonksiyon bozukluğu ve akut akciğer hasarına neden olur. Güncel bir peptid olan Phoenixin-14'ün (PNX-14) miyokard, gastrointestinal sistem ve pankreas yaralanmalarında anti-inflamatuar etki gösterdiği ve non-alkolik karaciğer hasarına karşı koruyucu olduğu saptanmıştır. Biz de bu çalışmada PNX-14'ün sıçanlarda Hİ/R sonucu karaciğer ve akciğerde oluşan oksidatif hasar üzerindeki etkisini değerlendirmeyi amaçladık.
MATERYAL-METOD: Sprague Dawley cinsi toplam 24 adet dişi rat, N-asetilsistein (NAC,150 mg/kg), PNX-14 (50µg/kg), Hİ/R (Serum Fizyolojik) ve kontrol olmak üzere 4 gruba ayrıldı. Anestezi altında, subkutan enjeksiyonlar yapıldıktan sonra 45 dakika %70 hepatik iskemi uygulandı. Reperfüzyonun başlangıcında tedaviler aynı dozda tekrarlandı ve 135 dakikalık reperfüzyon sağlandı. Kontrol grubuna sham operasyonu uygulandı. Reperfüzyon süresi bitiminde ötenazi uygulandı. Karaciğer ve akciğer örneklerinde lipid peroksidasyonunu gösteren malondialdehit, antioksidan glutatyon ve nötrofil infiltrasyonunu gösteren miyeloperoksidaz aktivitesi spektrofotometri ile ölçülürken, luminol ve lusigenin aracılı reaktif oksijen türlerinin oluşumunu değerlendirmek için kemilüminesans (CL) seviyeleri ölçüldü. SerumTNF-α ve IL-6 düzeyleri ELISA yöntemiyle ölçüldü.Karaciğer örnekleri mikroskobik hasar skorlarını hesaplamak için hematoksilen-eozin ile boyandı.İstatistiksel analizde tek yönlü ANOVA testi kullanıldı.
BULGULAR: SF tedavisi verilen Hİ/R grubunda hepatik dokuların mikroskobik incelemesinde hasar skoru anlamlı şekilde artmıştı ($p<0,001$), ancak karaciğer hasarının şiddeti PNX-14 tedavisi alan grupta ve NAC ile tedavi edilen grupta azaldı ($p<0,001$). Hidroksil, hidrojen peroksit ve hipoklorit radikallerini tespit eden luminol seviyeleri SF ile tedavi edilen Hİ/R grubunun hem hepatik hem de akciğer dokularında kontrol grubuyla karşılaştırıldığında arttı ($p<0.01$-0.001), süperoksit radikali oluşumunu gösteren lusigenin ise sadece hepatik dokuda yüksekti. Hem NAC hem de PNX-14, karaciğerde luminol ve lucigenin aracılı ölçülen ROS düzeylerini azalttı ($p<0.001$). Serum TNF-α ve IL-6 seviyeleri, hepatik ve pulmoner malondialdehit seviyeleri, glutatyon ve miyeloperoksidaz aktivitesi ölçümlerinde deney grupları arasında istatistiksel anlamlı farklılık izlenmedi.
SONUÇ: PNX-14, ROS üretimini baskılayarak hepatik iskemi/reperfüzyon hasarını azalmış, ancak akut akciğer hasarı üzerinde anlamlı bir etkisi olmamıştır.

Anahtar Kelimeler: akciğer, iskemi-reperfüzyon, karaciğer, n-asetilsistein, phoenixin-14, rat

PP-81

Todani Tip 1a Koledok Kistinin Tedavisinde Roux En Y Hepatikojejunostomi

Sacit Altuğ Kesikli, Sema Horasan, Şebnem Çimen, Muharrem Öztaş
TC Sağlık Bakanlığı, Ankara İl Sağlık Müdürlüğü, Sağlık Bakanlığı Üniversitesi, Gülhane Eğitim ve Araştırma Hastanesi, Genel Cerrahi Kliniği, Ankara

GİRİŞ
Koledok kistleri, intrahepatik ve ekstrahepatik safra yollarının kistik dilatasyonlarıdır. Çoğunlukla konjenital ve nadir olan bu olguların %80'i kadındır ve %20'si yetişkinlikte tanı alır. Tanı için en sık US, BT, MR kolanjiyopankreatografi (MRCP) ve ERCP kullanılmaktadır. Önceleri bu kistlerin tedavisi için cerrahi internal drenaj önerilmekteyken son yıllarda tercih edilen tedavi şekli koledok kistinin tam eksizyonudur. Bu olguda mide yanması, bulantı ve kilo alamama şikayetleri ile başvuran ve Tip 1a koledok kisti tanısı alan bir hastanın tedavisinde kist eksizyonu ve hepatikojejunostomi ile tedavinin güncel bilgiler eşliğinde tartışılması amaçlanmaktadır.

OLGU
25 yaşında kadın hastaya, başvurusundan iki hafta önce başlayan mide yanması, bulantı, epigastrik dolgunluk hissi ve kilo alamama şikayetleri nedeniyle yapılan BT'de koledokta aksiyal planda 50x44 mm ölçülen kistik genişleme ve içerisinde taş-çamura ait olduğu düşünülen dansite artışları izlendi. Yapılan dinamik karaciğer MRG ve MRCP'de karaciğer hilus düzeyinde 71x47x44 mm boyutlarında ve çevre yapılara kitle etkisiyle bası yapan Todani tip 1a ile uyumlu koledok kisti görünümü izlendi (Resim 1a ve b). Hastaya kolesistektomi, ekstrahepatik safra yolu eksizyonu ve roux-en-y hepatikojejunostomi yapıldı. Postoperatif bir gece yoğun bakımda takip edilen ve takiplerinde ek bir sorun olmayan hasta postoperatif yedinci günde taburcu edildi.

TARTIŞMA
Distal koledokta fonksiyonel veya anatomik darlığa eşlik eden artmış intraduktal bilier basıncın koledok kistlerinin nedeni olduğu düşünülmektedir. Koledok kistlerinin erişkin hasta grubundaki cerrahi tedavisi eşlik eden hepatobiliyer patolojiler (sistolitiazis, kolanjit, pankreatit, portal hipertansiyon vb.) nedeniyle karmaşık ve çocukluk çağı kistlerinden farklıdır. Cerrahi internal drenaj yöntemlerinin komplikasyonları tamamen ortadan kaldıramadığı, internal drenaj yapılan hastaların %70'inde komplikasyonlar nedeniyle yeniden cerrahi ihtiyacı doğduğu gösterilmiştir. Bu nedenle tip 1a kistlerin tedavisinde en sık önerilen yöntem kistin total eksizyonu ve safra yolu akımının mukozadan mukozaya bilioenterik anastomozla yeniden sağlanmasıdır. Artmış kanser prevalansı ile ilişkili olduğu gösterilen Tip 1 kistlerde total kistektomi ve roux-en-y hepatikojejunostominin anastomoz darlığı, taş oluşumu, kolanjit ve kist içi malignite riskini azalttığı bildirilmiştir.

Anahtar Kelimeler: koledok kist rezeksiyonu, MR kolanjiyopankreatografi, Todani Tip 1 a Koledok kisti, roux en y hepatikojejunostomi,

PP-82

Kolesistektomi Sırasında Saptanan Karaciğer Sirozu: Ne yapalım?

Tolga Kalaycı[1], Erdem Ayık[2]
[1]Ağrı İbrahim Çeçen Üniversitesi Tıp Fakültesi Genel Cerrahi Ana Bilim Dalı, Ağrı, Türkiye.
[2]Ağrı Eğitim ve Araştırma Hastanesi Patoloji Kliniği, Ağrı, Türkiye.

Giriş

Bu olgu sunumunda kolelitiyazis nedeniyle yapılan kolesistektomi sırasında karaciğer sirozu şüphesi olan bir hastanın tanı ve tedavi süreci sunulmak istenmiştir.

Olgu Sunumu

74 yaşında bir kadın hasta yemeklerden sonra olan karın ağrısı ve kusma nedeniyle kliniğimize başvurdu. Sigara ve alkol tüketim öyküsü olmayan hastanın hipertansiyonu ve diyabetes mellitusu mevcuttu. Ayrıca hasta pre-diyaliz kronik böbrek yetmezliği nedeniyle takip edilmekte idi. Hastanın geçirilmiş femur cerrahisi dışında operasyon öyküsü yoktu. Fizik muayenede derin palpasyonla sağ üst kadran hassasiyet mevcuttu. Laboratuvar incelenmesinde karaciğer fonksiyon testleri, kolestatik parametreler ve serolojik markerlar dahil olmak üzere özellik saptanmadı (Kreatinin:1,45 mg/dL). Dış merkezde yapılan ultrasonografide safra kesesinde 40 mm boyutunda kalkül ve grade 3 hepatosteatoz mevcuttu. Hastaya kolesistektomi planlandı. Cerrahiye laparoskopik olarak başlandı. İlk bakıda karaciğer sol lobda belirgin olmak üzere her iki lobda ondüler görünüm mevcuttu (Resim 1). Batın içinde mayi yoktu. Kese eksplorasyonu sırasında karaciğer yatağı-kese bileşiminden sızıntı tarzında kanama meydana geldi. Karaciğerin sertleşmiş olması ve safra kesesine yeterince pozisyon verilememesi üzerine laparotomiye karar verildi. Laparotomik olarak kolesistektomi tamamlandı. Ayrıca karaciğer sol lobdaki ondüle alandan biyopsi alındı. Hasta postoperatif dönemde yoğun bakımda takip edildi. İki gün yoğun bakım takibi sonrasında servise alındı ve servis takibinin 5.günde hasta komplikasyonsuz olarak taburcu edildi. Kolesistektomi materyalinin patolojik incelemesi kronik taşlı kolesistit ile, karaciğer biyopsisi ise non-alkolik hepatosteatoza sekonder karaciğer sirozu ile uyumlu idi. Hastanın postoperatif 3. hafta kontrolünde kan tetkiklerinde C-reaktif protein yüksekliği (110 mg/dL; normal aralık 0-5 mg/dL) mevcut olup, kontrol ultrasonografide kese lojunda 60*40 mm boyutunda sıvı mevcuttu. Girişimsel radyoloji koleksiyonu ön planda organize hematom olarak değerlendirmesi üzerine girişim planlanmadı. Medikal tedavi planlanarak hastanın takibine devam edildi.

Sonuç

Peroperatif karaciğer sirozu şüphesi olan hastalarda batın içi asit durumu değerlendirildikten sonra yapılacak kar-zarar değerlendirmesi sonrasında cerrahinin devamı veya durdurulması kararı verilmelidir. Ayrıca karaciğerde bulunan şüpheli sirotik odaklardan biyopsi alınarak patolojik tanı kesinleştirilmelidir.

Anahtar Kelimeler: Kolesistektomi, Karaciğer sirozu, Non-alkolik hepatosteatoz.

PP-84

Migrate plastik biliyer stentin neden olduğu sigmoid kolon perforasyonu: Olgu sunumu

GÖKHAN Uludağ, Ömer Kubat, Çağrı Büyükkasap
Gazi Üniversitesi Tıp Fakültesi, Genel Cerrahi Ana Bilim Dalı, Ankara

Giriş

Endoskopik retrograd kolanjiyopankreatografi (ERCP) safra yolu tıkanıklıklarının tedavisinde yaygın olarak kullanılan, %15 komplikasyon ve %1 mortalite oranıyla zor bir prosedür olarak kabul edilen invaziv bir yöntemdir (1). Hastaların %5-10'unda biliyer stentin migrasyonu meydana gelebilir (3). İntestinal perforasyon vakaların %1'inden azında görülen nadir ancak ciddi bir komplikasyondur (4). bB olgu sunumunda, akut karın ağrısıyla prezente olan ERCP stent öykülü olguyu sunmayı amaçladık.

Vaka Sunumu

74 yaşında kadın hasta akut karın ağrısı şikâyetiyle hastanemiz acil servisimize başvurdu. Hastanın geçmişinde altı hafta önce koledokolitiazis nedeniyle ERCP stent öyküsü mevcuttu. Ayakta direkt batın grafisinde diafragma altı serbest hava görüldü. Bilgisayarlı tomografde, intraperitoneal serbest hava (Şekil 1a) ve sigmoid kolon lümeninde dens tübüler materyal (Şekil 1b) dikkati çekti. Bu bulgular ışığında hastaya acil cerrahi girişim planlandı. Orta hat insizyonundan sonra yapılan eksplorasyonda sigmoid kolonda perforasyon tespit edildi. Migrate olan biliyer stent (Şekil 1c,1d) çıkarıldı. Başka komplikasyon olmadan primer kapatma yapılarak perforasyon bölgesinin korunması amacıyla sigmoidostomi uygulandı.

Tartışma

ERCP eşliğinde biliyer stentleme safra yolu tıkanıklığı için tercih edilen en yaygın cerrahi-dışı yöntemdir. Bununla birlikte, stent tıkanıklığına bağlı kolesistit/kolanjit, pankreatit, kanama, stent obstrükisyonu ve stent migrasyonu gibi çeşitli komplikasyonlar gelişebişir. Biliyer stent migrasyonu proksimal ve distal tipler olarak sınıflandırılır. Distale migrate stentler tipik olarak gastrointestinal sistemden kendiliğinden geçer veya endoskopi/floroskopi kullanılarak çıkarılabilir. Bununla birlikte, vakaların %1'inden azı bağırsak perforasyonu ile sonuçlanabilir. Zorbas ve arkadaşları tarafından 2000-2020 yılları arasında yapılan sistematik literatür taramasında, migrate biliyer stentlerin neden olduğu 81 perforasyon vakası bildirilmiştir. Vakaların çoğunda (%93,6) plastik stentler kullanılmıştır (5). Migrate olmuş biliyer stentler için ana yaklaşım cerrahi olarak çıkarılmalarıdır. Perkütan ekstraksiyon, endoskopik çıkarma ve mukozal onarım gibi müdahaleler sınırlı durumlarda uygulanabilir (6).

Sonuç

ERCP öyküsü olan hastalarda stent migrasyonu ilgili komplikasyon olasılığı göz önünde bulundurmalıdır. Biliyer stent migrate olursa, herhangi bir komplikasyon olmasa bile çıkarılmalıdır. Stent migrasyonuna yatkın olan hastalara esnek plastik stentler takılması önerilir.

Anahtar Kelimeler: perforasyon, stent, ERCP

PP-85

Akut kolesistit'te cerrahi tedaviye köprü olarak perkütan kolesistostomi

Egemen Özdemir, Aylin Doğan, Sefa Ergün, Salih Pekmezci
İstanbul Üniversitesi-Cerrahpaşa, Genel Cerrahi Anabilim Dalı, İstanbul

AMAÇ: Perkütan kolesistostomi yerleştirilmesi genel durumu bozuk ve cerrahi riski yüksek hastalarda hayat kurtarıcı olabilmektedir. Bu çalışmada perkütan kolesistostomi yerleştirilmiş hastaların özellikleri ve süreçlerini incelemeyi amaçladık.

YÖNTEM: Tek bir merkezde Ocak 2017 ve Temmuz 2021 tarihleri arasında perkütan kolesistostomi kateteri yerleştirilmiş vakaların verileri retrospektif olarak incelendi. 18 yaş üstü vakalar çalışmaya dahil edilmiş, verilerinde yeterli bilgi bulunmayan vakalar çalışma dışında bırakılmıştır. Hasta karakteristik özellikleri ve perkütan kolesistostomi sonrası süreçleri tanımlayıcı istatistiklerle ortaya konulmuştur.

BULGULAR: Çalışmaya toplam 62 hasta dahil edilmiştir. Hastaların %66.7'si erkek ve medyan yaş 72.5 (21-105)'tir. Herhangi bir ko-morbiditeye sahip olma oranları %86.2'dir. Hastaların hastane öncesi medyan semptomatik gün sayısı 3 (1-60)'tür. Perkütan kolesistostomi yerleştirilmiş hastaların %40.4'üne medyan 48 (2-659) gün sonra kolesistektomi yapılmıştır. Kolesistektomilerin %73.9'u laparoskopik, %26.1'i açık olarak yapılmış, açığa konversiyon olan laparoskopik vaka olmamıştır. Kolesistektomi yapılmamış hastaların %13.8'si medyan 30.5 (12-331) gün sonra tekrar akut kolesistit ile başvurmuştur. Perkütan kolesistostomiye bağlı hastaların %25'inde komplikasyon yaşanmış, bunların %28.5'inde kateter yerinden çıkmış ve %71.5'inde ise enfeksiyon gelişmiştir. Perkütan kolesistostomi yerleştirilmesi sonrası mortalite %8.6 oranında izlenmiştir.

SONUÇ: Genel durumu iyi olmayan ve cerrahi riski yüksek çok sayıda komorbiditeye sahip hastalarda durumu kolesistektomi için elverişli olduğu ilk fırsatta kolesistektomi yapmak üzere öncelikle perkütan kolesistostomi ile acil dekompresyonun sağlanması hastanın septik sürecini atlatabilmesine olanak sağlayacaktır. Kateterlerin yerinden çıkması ve kateter yerleştirilmesine rağmen septik ve enfeksiyöz süreçlerin yaşanması karşılaşılabilecek problemlerdir.

Anahtar Kelimeler: akut kolesistit, perkütan kolesistostomi, komplikasyon

PP-86

Enfekte ve Tromboze Mezoatrial Şantın Cerrahi Tedavisi, Olgu Sunumu

Yiğit Kağan Zeren, Çağrı Büyükkasap, Mustafa Kerem
Gazi Üniversitesi Tıp Fakültesi, Genel Cerrahi Anabilim Dalı, Ankara

69 yaş bilinen kalp yetmezliği, kalp kapakçık yetmezliği,kronik karaciğer hastalığı olan ve warfarin kullanan kadın hasta 5 yıldır olan epigastrik bölgede eski insizyon hattından akıntı, nefes darlığı, pretibial ödem şikayeti ile kliniğe başvurdu. Alınan anamnezde 27 yıl önce Budd-chiari sendromu nedeniyle superior mezenterik ven (SMV) ile sağ atrium arasında yapay greft ile mezoatrial şant ameliyatı olduğu öğrenildi. Hastanın son dört yılda tekrarlayan sepsisler nedeniyle antibiyoterapi amaçlı hastane yatışları mevcuttu. Yapılan laboratuvar tetkiklerinde Total bilurubin 1,94 mg/dl, direkt bilurubin 0,62 mg/dl, ALP 121 U/L ve INR 3.34 olması haricinde patoloji saptanmadı. Yapılan bilgisayarlı tomografide "Budd-chiari sendromu ile uyumlu görünüm, venöz kollateraller ve mezoatrial şant ile uyumlu greft materyali izlendi. Greft materyalinde opasifikasyon saptanmadı. Vena kava, portal ven ve dalları, splenik ven ve SMV patent olarak izlendi. Yapılan doppler ultrasonografide portal ve hepatik venlerin normal genişlikte olduğu, akımın hepatopedal yönde olduğu görüldü. Yapılan konsey sonucunda operasyon kararı alındı. Sternotomi yapıldı ve atriuma uzanan greft görüldü. Vasküler stapler ile greft atriumdan ayrıldı, güdük 4/0 prolen sütur yardımıyla onarıldı. Daha sonra künt ve keskin disseksiyon ile diyafragmaya kadar greft serbestlendi. Median insizyonla karına girildi. Greft künt ve keskin disseksiyon ile SMV'ye kadar takip edildi. Greft SMV'den ayırıldı. Oluşan defekt 5/0 prolen sütur yardımıyla onarıldı. Hasta postoperatif takiplerinde problem yaşanmaması üzerine 11. gün sorunsuz taburcu edildi.

Anahtar Kelimeler: mezoatrial,şant,portal hipertansiyon

PP-87

A new phenomenon: pneumoperitoneum after liver radiofrequency ablation for pancreatic metastases in a patient with hepaticojejunostomy

GÖKHAN ULUDAĞ, Ahmet Çağrı Büyükkasap
Gazi Üniversitesi Tıp Fakültesi, Genel Cerrahi Ana Bilim Dalı, Ankara

A new phenomenon: pneumoperitoneum after liver radiofrequency ablation for pancreatic metastases in patient with hepaticojejunostomy

Introduction

Radiofrequency ablation(RFA) is local ablative method based on the principle of thermal coagulation and protein denaturation. In recent years, its use in hepatocellular carcinomas and liver metastases of colorectal cancers has been increasing(1).

Pneumobilia may occur due to free air passage between the biliary system and the small intestine after surgical manipulations of the biliary system such as choledochoduodenostomy/choledochejunostomy/pancreaticoduodenectomy and has no clinical significance(2).

Case report

A 56-year-old male patient underwent total pancreatectomy and single-loop reconstruction including gastrojejunostomy and hepaticojejunostomy anastomoses due to invasive adenocarcinoma in the head of the pancreas.

Positron Emission Tomography performed at the postoperative 3rd month revealed hypodense lesion of approximately 3-cm in liver segment-5. In the pathological examination of the trucut biopsy taken from the lesion, it was found to be compatible with pancreatic adenocarcinoma metastasis. RFA was performed to this lesion.

Three days after RFA treatment, the patient readmitted to the emergency department with complaints of abdominal pain/fever, and tachycardia. Abdominal examination revealed acute abdomen signs. Abdominal computed tomography showed pneumoperitoneum in the perihepatic area(Figure 1). Adjacent organ perforation was considered, and laparotomy was performed under emergency conditions. While biliary contamination was observed at laparotomy, there was no injury to the luminal organs. Bile leakage was seen from the RFA area(Figure 2). Postoperative MRCP showed bile leakage from the RFA area in segment-5 of the patient whose biliary fistula continued through the drain(Figure 3).

Discussion

Since the integrity of the biliary tract is not compromised in these patients, we think that such a complication has not been reported before, since pneumoperitoneum due to pneumobilia and acute abdomen findings due to peritoneal contamination of infected bile contents were not observed in these patients.

Keywords: Radiofrequency ablation, pancreatic metastasis, liver, pneumoperitoneum

PP-88

Klaskin tümörleri cerrahi tedavisinde R0 rezeksiyon amacıyla portal ven arterilizasyonu: 2 olgu deneyimi

Tarkan Ünek[1], Mücahit Özbilgin[1], Tufan Egeli[1], Cihan Agalar[1], Muhammet Berkay Sakaoglu[1], Hasan Mert Kazancı[1], İbrahim Kemal Astarcıoglu[2]
[1]Dokuz Eylül Üniversitesi, Genel Cerrahi Ana Bilim Dalı, İzmir
[2]Memorial Bahçelievler Hastanesi Genel Cerrahi Kliniği, İstanbul

GİRİŞ:
Portal ven arteriyelizasyonu (PVA), başlangıçta portal hipertansiyona yönelik şant cerrahisinde hepatik akımın azalmasını önlemek amacıyla uygulanan, daha çok transplantasyon alanında hepatik arter trombozu durumunda veya hepatik arteri tutmuş hiler kanserin olduğu durumlarda genişlemiş radikal operasyonlarda kullanılmaktadır.
HASTALAR ve METOD:
Kliniğimizde daha önce operasyon öyküsü olmayan 66 yaşında erkek ve 46 yaşında kadın 2 hastaya Klaskin tümörü Tip 3b tanısı kondu. İntaoperatif iki hastada da diseksiyon sırasında tümörün sağ hepatik artere invaze olduğu görüldü. R0 rezeksiyonu sağlamak amacıyla uç-yan sağ hepatik arterin portal vene anastomozu (arterilizasyonu) yapıldı.
Kadın hastada operasyon sonrası 12. ayda portal hipertansiyon bulguları oluştu. Bu hastada post operatif takiplerde peritonal karsinamatöz gelişimi de olmuştur. Bu nedenle hasta post operatif 18. ayda exitus oldu.
Erkek hastada post operatif takipte komplikasyon gelişmedi. Post operatif 24. ayda nüks gelişen hastaya canlı vericiden karaciğer transplantasyon yapıldı.
TARTIŞMA:
Sağ hepatik artere invaze Tip 3b Klaskin tümör hastalarında R0 rezeksiyon sağlamak amacıyla portal ven arterilizasyonun uygulanabilecek tekniklerden olabilir.

Anahtar Kelimeler: portal ven arterilasyonu, tip3b klaskin tümörü, r0 rezeksiyon

PP-89

Pankreas başı tümörlerinin nadir ayırıcı tanısı: Groove pankreatit

Muhammed Alperen Taş, Faik Yaylak, Burak Can, Sezgin Zeren
Kütahya Sağlık Bilimleri Üniversitesi, Genel Cerrahi Ana Bilim Dalı, Kütahya

AMAÇ: Groove pankreatit bir kronik pankreatit şeklidir. Klinik bulgu ve radyolojik görüntülemelerle pankreas başı tümörleriyle karışabilir. Bu çalışmada pankreas başı tümörlerinde ayırıcı tanıda dikkat edilmesi gerektiği vurgulanmıştır.

YÖNTEM: Bu çalışmada kliniğimizde hospitalize edilmiş hastanın klinik bulguları, radyolojik görüntülemeleri, patolojik görüntülemeleri değerlendirilmiştir.

OLGU: Bilinen diabet, hipertansiyon, HCV pozitifliği ve Budd Chiari sendromu tanıları olan 52 yaşında erkek hasta acil servise 1 haftadır devam eden karın ağrısıyla başvurdu. Yapılan fizik muayenede sağ üst kadranda hassasiyet mevcuttu. Hastanın kanlarında Amilaz: 244 U/L, Lipaz: 406 U/L izlenmesi üzerine akut pankreatit ön tanısıyla interne edildi. Hastanın abdomen USG'sinde karaciğer normal boyutta olup parankim ekosu kaba granüle paternde ve heterojen izlendi. Konturlarda makro ve mikrolobülasyonlar mevcut olup karaciğer sol lob hipertrofik izlendi. Hastanın abdomen BT'sinde ise ultrasonografisindeki bulgulara ek olarak pankreas baş kesiminde 8x7 cm boyutlarında içerisinde kaba kalsifikasyonlar, yaygın ekojenik septasyonlar ve periferinde heterojen kontrast tutulum alanları izlenen kistik kitle lezyonu izlendi. Hastanın yapılan özefagogastroduodenoskopisinden duodenum 2.kıtaya dıştan bası izlendi. Hastanın CA 19-9 değeri 1516 ölçüldü. Hastaya pankreas başı tümörü ön tanısıyla whipple prosedürü uygulandı. Hastanın patoloji raporunda pankreas duktuslarında 1,5x1x1 cm ölçülerinde taş yapısı, duktuslarda genişleme ve fibrozis, brunner bezlerinde hiperplazi, myoid proliferasyon, duodenal submukozadan başlayarak pankreasa ilerleyen yoğun kronik yangısal hücre infiltrasyonu, protein tıkaçla dolu dilate duktuslar, fibroziste yıkılmış pankreas adacık kalıntıları izlendi. Ek olarak 13 adet reaktif lenf nodu izlendi. Hastanın 6.yıl takiplerinde patoloji izlenmedi.

SONUÇ: Groove pankreatit, pankreas, duodenum ana safra kanalı arasındaki "oluğu" veya boşluğu etkileyen nadir ve sıklıkla yanlış anlaşılan kronik pankreatit şeklidir. Bu durum kronik karın ağrısına ve dispeptik yakınmalara neden olabilir. Ayırıcı tanıda mutlaka pankreas başı tümörlerinin ekarte edilmesi gerekir. Uzun süredir bilinmesine rağmen hekimlere yabancı bir tanı olup erken teşhis ve etkili yönetim için bu konuda farkındalığın artırılması önemlidir.

Anahtar Kelimeler: Groove pankreatit, kronik pankreatit, pankreas kanseri

VİDEO BİLDİRİLER

VSS-01

Lazer Litotripsi Yöntemiyle Pankreatik Kanal Taşı Tedavisi

Samet Yığman[1], Murat Can Kiremit[2], Emre Bozkurt[1], Emrah Alper[3], Orhan Bilge[4], Gürkan Tellioğlu[1]

[1]Koç Üniversitesi Hastanesi, Genel Cerrahi Ana Bilim Dalı, İstanbul

[2]Koç Üniversitesi Hastanesi, Üroloji Ana Bilim Dalı, İstanbul

[3]Koç Üniversitesi Hastanesi, Gastroenteroloji Ana Bilim Dalı, İstanbul

[4]Amerikan Hastanesi, Genel Cerrahi Ana Bilim Dalı, İstanbul

67 yaşında kadın hasta 3 yıldır olan karın ağrısı şikâyeti ile kliniğimize başvurdu. Hastanın özgeçmişinde hipertansiyon total histerektomi ve bilateral salpingooferektomi, kolesistektomi, sistosel ve nefrektomi öyküsü bulunmakta olup hasta ya da ailesinde malignite öyküsü bulunmamakta idi.
Hastanın laboratuvar bulguları normal olup daha önceki bilgisayarlı tomografi (BT) tetkikinde ise kronik pankreatit bulguları ve pankreatik kanalda taşları mevcut idi.

Hasta dış merkezde kronik pankreatit ve pankreatik kanal taşları nedeniyle mükerrer endoskopik müdahaleler geçirmiş ancak sonuç alınamamış olup yaklaşık 2 yıldır pankreatik enzim ekstresi ile takip edilmekte idi.

Yapılan iv kontrastlı BT tetkikinde pankreatik kanalda genişlemeye neden olan 3 adet taş görüldü. Proksimaldeki taşın yoğunluğu 1600 HU; diğerlerinin ise 700 HU idi.

Hasta operasyona alındı ve pankreatik kanal pankreas gövde kısmında ortaya konulduktan sonra proksimal ve distal pankreatik kanal endoskop yardımı ile görüntülendi. Kuyruk kısmındaki taşlar klemp yardımı ile çıkartıldı, proksimal kısımdaki taşlar ise lazer litotripsi ile parçalanarak çıkartıldı. Pankreatik kanalın ampullaya açıklığı sağlandıktan sonra cerrahi olarak açığa çıkarılan pankreatik kanala pankreatikojejunostomi uygulandı.

Hasta postoperatif 5. Gün komplikasyonsuz olarak taburcu edildi.

Anahtar Kelimeler: Minimal invaziv, Litotripsi, Pankreatit, Taş

VSS-02

Lazer Litotripsi ile Hepatolitiazis Tedavisi

Emre Bozkurt[1], Murat Can Kiremit[2], Samet Yığman[1], Afak Durur Karakaya[3], Orhan Bilge[4], Gürkan Tellioğlu[1]

[1]Koç Üniversitesi Hastanesi, Genel Cerrahi Ana Bilim Dalı, İstanbul

[2]Koç Üniversitesi Hastanesi, Üroloji Ana Bilim Dalı, İstanbul

[3]Koç Üniversitesi Hastanesi, Radyoloji Ana Bilim Dalı, İstanbul

[4]Amerikan Hastanesi, Genel Cerrahi Kliniği, İstanbul

72 yaşında erkek hasta mükerrer kolanjit atakları ve hastane yatışı nedeniyle polikliniğimize başvurdu. Hastanın 18 yıldır bilinen hepatolitiazis tanısı mevcut olup özgeçmişinde hipertansiyonu bulunmakta idi. Hastanın geçirilmiş operasyon öyküsü yoktu. Hastanın laboratuvar bulguları normal olup yapılan MR görüntülemesinde karaciğerde izole olarak sağ lobda hepatolitiazis bulguları görülmekteydi. Preoperatif görüntülemelerde karaciğer sağ lob parankiminde atrofi saptanmadı. Öncelikle intraoperatif kolanjiyoskopik değerlendirme planlandı. Hasta operasyona alındı. Koledokotomi sonrasında 2.6mm çapındaki fleksibl skope cihazı ile safra yolları eksplore edildi. Sağ posterior safra yollarını tama yakın tıkayan taşlar, sağ anterior ve sağ ortak kanaldaki taş ve çamurlar görüldü. Büyük taşlar lazer litotripsi ile parçalandıktan sonra tüm taşlar ekstrakte edildi. Tüm safra yolları skope ile eksplore edildi ve taş-çamur kalmadığından emin olunduktan sonra kolanjiografi çekilerek herhangi dolum defektinin olmadığı görüldü ve taş-çamurun tamamen temizlendiği teyit edildi. Ardından yoğun ödemli ve enflame olan ekstrahepatik safra yolu segmenti rezeke edilerek Roux-en-Y hepatikojejunostomi uygulandı.

Anahtar Kelimeler: Hepatolitiazis, Litotripsi, Minimal İnvaziv

VSS-03

Robotik Koledokoduodenostomi

Ergin Erginöz, Taşkın Avci, Sefa Ergün, Süleyman Demiryas, Samir Nurkovic, Emin Köse
İstanbul Üniversitesi Cerrahpaşa - Cerrahpaşa Tıp Fakültesi

Koledokoduodenostomi tekarlayan koledok taşları, büyük koledok taşı, ve koledok taşına eşlik eden bilayer stiktür varlığında uygulanabilecek bir cerrahi yöntemdir. Sık olarak emilebilen sütürler ile yanyana anastomoz tekniği uygulanmaktadır. Bu tekniğin sık görülebilen yan etkileri asendan kolanjit, sump sendromu, ve alkalen reflü gastrittir Bu olguda tekrarlayan koledok taş öyküsü olan hastada yapılan koledokoduodenostomi tekniğinin robotik yaklaşımını ele almaktayız.

Anahtar Kelimeler: Koledokolitiazis, Robotik Cerrahi, Koledokoduodenostomi

VSS-04

Koledoskopi Eşliğinde Robotik Transsistik Koledok Eksplorasyonu ve Kolesistektomi

Sefa Ergün, Taşkın Avci, Ergin Erginöz, Süleyman Demiryas, Emin Köse
İstanbul Üniversitesi Cerrahpaşa - Cerrahpaşa Tıp Fakültesi

Kolelitiazis tanısı alan hastaların yüzde 10 ila 20'sinde koledok taşları görülmektedir. Kolanjit, karaciğer apsesi, akut pankreatit ve obstrüksiyona bağlı sarılık gibi komplikasyonları önlemek için bu taşların çıkarılması gerekmektedir. Tedavi seçenekleri arasında endoskopik retrograd kolanjiyopankreatografi (ERCP) ve açık, laparoskopik, veya robotik yaklaşımla koledok eksplorasyonu yer alır. Koledok eksplorasyonu genellikle koledokolitiazis saptanan ve bu hastalarda başarısız ERCP ile sonuçlanan hastalar için yapılan bir ameliyat tekniğidir. Bu olguda rekürren koledok taşı olan hastada robotik koledok eksplorasyonu, kolesistektomi, ve koledok'a stent yerleştirme ameliyatını göstermeyi amaçladık.

Anahtar Kelimeler: Koledokolitiazis, Koledok eksplorasyonu, Robotik cerrahi

VSS-05

Pankreas cerrahisinde Portal - Superior Mezenterik Ven rezeksiyon rekonstrüksiyon tekniğimiz

Anar Aslanov[1], Baki Türkoğlu[2], Mustafa Güner[2], Doğuş Durmuş[3], Murat Urkan[3], Ümit Alakuş[4], Emin Lapsekili[4], Muharrem Öztaş[2], Gülsi Gülşah Polat[5], Elvan Leyla Uludağ[5], Mehmet Fatih Can[6]

[1]Silahlı Kuvvetlerin Baş Klinik Hospitalı, Azerbaycan

[2]Gülhane Eğitim ve Araştırma Hastanesi, Ankara

[3]Bodrum Acıbadem Hastanesi, Muğla

[4]Egepol Hastanesi, İzmir

[5]Bayındır Söğütözü Hastanesi, Ankara

[6]HPB Cerrahisi Özel Kliniği, Ankara

AMAÇ: Pankreas cerrahisinde portal ven - süperior mezenterik ven (SMV) rezeksiyonu ve rekonstrüksiyonu, ileri düzey HPB cerrahisi uygulayan merkezlerin sıklıkla gerçekleştirdiği prosedürler arasındadır. Bu çalışmanın amacı, son 5 yılda 42 hastaya ulaşan portal ven - SMV rezeksiyonu deneyimimiz ve rekonstrüksiyon tekniğimizi Alemi ve arkadaşlarının 2016 yılı sınıflamasını baz alarak değerlendirmektir.
YÖNTEM: Portal ven - SMV rezeksiyonu ve rekonstrüksiyonu ile ilgili ameliyat videoları detaylı olarak incelenerek görsel yeterliliği olanlardan final video hazırlandı. Konuyla ilgili hasta verileri de paralel olarak gözden geçirildi. Rezeksiyonun lokasyonu (Zone), vasküler rezeksiyon uzunluğu, rekonstrüksiyon yöntemi ile ilgili bilgiler çalışma için kullanıldı.
BULGULAR: Verilerin incelenmesinde Zone 1 ile Zone 5 dahil arasındaki tüm olası rezeksiyon senaryolarının gerçekleşmiş olduğu görüldü. Zone 1 rezeksiyon - rekonstrüksiyonunda ana portal venin sol portal vene 2.5 cm.ye kadar rezeksiyonda uç-uca ve gerginliksiz rekonstrükte edilebildiği görülmektedir. Zone 2 rezeksiyonunda graft kullanmadan rekonstrüksiyon ihtimali düşmektedir. Serimizde en sık uyguladığımız işlemler Zone 3 ve Multi-zone rezeksiyonlarıdır. Bunların çok büyük kısmında, yaklaşık 5 cm. rezeksiyon uzunluğuna kadar graft kullanmaksızın rekonstrüksiyon mümkün olmaktadır. Zone 4 rezeksiyon ve özellikle rekonstrüksiyon açısından en zorlu bölgedir. Duvarları çok ince mezenter içi venöz yapılar ve çoklu venlerin venoplasti ile SMV'ye rekonstrüksiyonu yüksek zorluk derecesine sahiptir. Zone 5, distal pankreatosplenektomi uygulanan hemen tüm hastalarda rezeke edilen bölge olup rekonstrüksiyon ihtiyacı genelde yoktur. Tüm rekonstrüksiyon işlemleri 6/0 polipropilen sütür ve ön-arka devamlı dikişlerle gerçekleştirilmiş, rekons sonrası lümen çapında daralma olmamasına özen gösterilmiştir.
SONUÇ: Çalışmamız, hasta serimizin portal ven - SMV rezeksiyon ve rekonstrüksiyonu sınıflamasında tarif edilen tüm ven bölgelerine ait örnekleri bulundurduğunu ve rekonstrüksiyon tekniğimizin gerginliksiz ve daralma olmayan bir anastomozu mümkün kıldığı göstermiştir.

Anahtar Kelimeler: pankreas cerrahisi, portal ven rezeksiyonu, vasküler rekonstrüksiyon,

VSS-06

Nekrotizan pankreatitte metal stent kullanımı ve direk endoskopik nekrozektomi

Emre Bozkurt[1], Serhat Özer[2], Samet Yığman[1], Barbaros Erhan Çil[3], Orhan Bilge[1], Gürkan Tellioğlu[1], Emrah Alper[2]

[1]Koç Üniversitesi, Genel Cerrahi Anabilim Dalı, İstanbul

[2]Koç Üniversitesi, Gastroenteroloji Bilim Dalı, İstanbul

[3]Koç Üniversitesi, Radyoloji Anabilim Dalı, İstanbul

AMAÇ:
Akut pankreatit vakalarının %10-20'sinde pankreatik nekroz gelişir. Nekrotizan pankreatit ve enfekte nekroz varlığında moralitede ciddi artış görülür. Doğru zamanlama ile endoskopik girişimler hastaların yönetiminde önemli bir alternatif haline gelmiştir
YÖNTEM:
Ardışık 5 nekrotizan pankreatitli hastada takip bulguları ve girişimler incelenmiş ve sonuçları değerlendirilmiştir.
BULGULAR:
Median yaş 42 (19-58), K:E oranı 2/3. Hastaların demografik özellikleri ve girişimsel işleme ait sonuçları tabloda belirtilmiştir.
SONUÇ:
Nekrotizan pankreatitte metal stent içinden yapılan endoskopik nekrozektomi ile debridman ve nekrotik materyalin lümene drenajı etkili bir yöntemdir. Nekrotizan pankreatit yönetiminde nekrozektomi işleminin genellikle sık tekrarlanması gerekmekte olup, endoskopik nekrozektominin en önemli avantajlarından birisi ekternal pankreatik fisütlün olmayışıdır. Deneyimli bir endoskopist, girişimsel radyolog ve doğru zamanlama ile birlikte yapılan multidisipliner tedavi girişimleri nekrotizan pankreatit tedavi başarı oranlarına olumlu katkı sağlamaktadır.

Anahtar Kelimeler: Drenaj, Endoskopi, Metal stent, Nekrozektomi, Pankreatit

VSS-07

Laparoskopik Pankreas Cerrahisinde Kanama Kontrolü

Erdem Kınacı, İlyas Kudaş, Oğuzhan Aydın
Başakşehir Çam ve Sakura Şehir Hastanesi, Genel Cerrahi Ana Bilim Dalı, İstanbul

Pankreas cerrahisi günümüzde bir çok merkezde minimal invaziv yöntemler tercih edilerek yapılmaktadır. Literatüre baktığımızda laparoskopik pankreatikoduodenektomilerde yaklaşık olarak %30 ları, laparoskopik distal pankreatektomilerde %20 leri bulan açığa geçme oranları mevcuttur. Yine bu veriler incelendiğinde en sık nedenin kanama olduğu görülmektedir. Kliniğimizde 3 yılda 134 hastaya pankreas cerrahisi uygulanmıştır. Bunların 4'üne laparoskopik pankreatikoduodeneketomi, 2'sine kimura tekniğiyle laparoskopik dalak koruyucu distal pankreatektomi, 5'ine warshaw tekniğiyle laparoskopik dalak koruyucu distal pankreatektomi, 1'ine modifiye warshaw tekniğiyle laparoskopik dalak koruyucu distal pankreatektomi, 5 ine laparoskopik distal pankreatektomi + spleneketomi, 2'sine laparoskopik Frey ve birine laparoskopik total pankreatektomi ameliyatı uygulanmıştır. Bu vakaların 3 (%17)'ünde kanama nedeniyle açığa geçilmiştir. Kanama nedeniyle açığa geçilen hastaların ikisi laparoskopik pankreatikoduodeneketomi, biri laparoskopik total pankreatektomidir. Açık cerrahide küçük basit olarak algılanabilecek bir kanamada laparoskopik cerrahide açığa dönmeye sebep olabilecek bir hale dönüşebilir.Burada görüşün bozulması, elle bası uygulanma şansının olmaması önemli etkenlerdir. Dolayısıyla öncelikle kanatmamak üzerine bir yol izlenmelidir. Ameliyat esnasında kanama olduğunda sakin kalınarak kanamanın şiddetine ve yerine göre enerji cihazları, klip veya stapler kullanılabileceği bilinmektedir. Biz burada laparoskopik pankreas cerrahisinde kanamaya olan yaklaşımlarımızı paylaşmayı amaçlıyoruz.

Anahtar Kelimeler: Pankreas, laparoskopik cerrahi, kanama kontrolü

VSS-08

klatskin tümörlerde yeterli cerrahi sınır sağlamak için yapılan hepatopankreatikoduodenektomi (sol hepatektomi+whipple prosedürü)

Volkan Sayur, Erdal Birol Bostancı
ANKARA BİLKENT ŞEHİR HASTANESİ

KLATSKİN TİP 3 B OLAN HASTAMIZ İÇİN YAPTIĞIMIZ SOL HEPATEKTOMİYLE BİRİLİKTE DIŞ SAFRA YOLLARI EKSİZYONUNDA DİSTAL CERRAHİ SINIRIN 2 KEZ POZİTİF GELMESİ ÜZERİNE NEGATİF CERRAHİ SINIR ELDE EDEBİLMEK İÇİN WHİPPLE PROSEDÜRÜNÜN EKLENMESİ GEREKTİ. BU SEBEPLE HASTAYA WHİPPLE PROSEDÜRÜ EKLENDİ. CERRAHİNİN SÜRESİNİ VE EKLENEN REZEKSİYON VE EK ANASTOMOZLAR SEBEBİYLE HER NE KADAR MORBİDİTESİ ARTMIŞ OLSA DA KLATSKİN TÜMÖRLERDE YETERLİ CERRAHİ SINIRI SAĞLAMAK DAHA ÖNEMLİDİR. BU SEBEPLE YETELİ CERRAHİ SINIR İÇİN CERRAHİ REZEKSİYON SINIRLARININ ÇOK DAHA FAZLA GENİŞLEYEBİLECEĞİ GÖZ ÖNÜNDE BULUNDURULMALIDIR.

Anahtar Kelimeler: KLATSKİN TÜMÖR, SOL HEPATEKTOMİ,WHİPPLE PROSEDÜRÜ,

HEMŞİRELİK SÖZEL BİLDİRİLER

SS-0024

Karaciğer nakli yapılan hastalarda immün baskılayıcı takrolimusun yan etkisi olan takrolimus nörotoksisitesinin erken dönem belirtilerinin saptanması

Yağmur Rabia Nar, Şaduman Yirmibeşoğlu, Bahar Karataş, Doç.dr. Kağan Karabulut, Doç.dr. Oğuzhan Özşay, Doç.dr. Mehmet Can Aydın
19 Mayıs Üniversitesi, Genel Cerrahi Anabilim Dalı, Samsun

GİRİŞ: Karaciğer transplantasyonu sonrası immünsupresif tedavi organ reddini önlemek için yaşam boyu devam etmek durumundadır. İmmünsupresif ilaçlar nakil sonrası hayatta kalmak için kritik öneme sahip olsalar da önemli bir sayıda hasta immünsupresif ilaçlar nedenli yan etki yaşar. Bu yan etkilerden biri de takrolimus nörotoksisitesidir ve bu durum takrolimus düzeyinin azaltılmasına ya da takrolimusun geçici olarak kesilmesine kolayca yanıt verir. Ancak nörotoksik komplikasyonlar bazen bu geleneksel sürece yanıt vermez. Takrolimus nedenli nörotoksisite, alternatif bir immünsupresif ilaca zorunlu olarak geçilmesini gerektirecek şiddette olabilir. Karaciğer transplantasyonu sonrası kullanılan immünsupresif ilaçların erken dönem yan etkilerinin belirlenmesinde ve bu yan etkilere bağlı komplikasyonların önlenmesinde hemşire ekibinin rolleri önemli bir yere sahiptir.
AMAÇ: Karaciğer nakli sonrası kullanılan immün baskılayıcı ilaçların yan etki belirtilerinin erken dönemde saptanması büyük öneme sahiptir. Bu çalışma; karaciğer nakli sonrası uygulanan takrolimus
tedavisine bağlı gelişen takrolimus nörotoksisitesinde bütüncül hemşirelik bakımını sunmak amacıyla yapılmıştır.
MATERYAL-METOD: 2019-2023 yılları arasında kliniğimizde kadavradan ve canlı vericiden karaciğer nakli yapılmış 33 hastanın dosyaları retrospektif olarak değerlendirildi. Bu hastaların 31'ine kadavradan, 2'sine ise canlı vericiden karaciğer nakli gerçekleştirilmiştir.
BULGULAR: Karaciğer transplantasyonu uygulanan hastaların 24'ü erkek, 9'u kadındı. Yaş ortalaması 53 idi. Karaciğer transplantasyonu uygulanan ve takrolimus tedavisi başlanan hastaların 7'sinde belirgin tremor, kabus görme, uykusuzluk, ruh hali bozuklukları ve dezoryantasyon belirtileri gözlemlendi. Bu 7 hastanın 2'sinde takrolimus düzeyi azaltılması ve geçici olarak takrolimus tedavisinin kesilmesi ile yanıt alındı. 5 hastada ise alternatif bir immünsupresif ilaca geçildi.
SONUÇ: Karaciğer nakli yapılmış hastada takrolimus tedavisinin ilk dozunu takiben ciddi nöropsikiyatrik yan etkilerin oluşabileceği akılda tutulmalıdır. Unutulmamalıdır ki nöropsikiyatrik yan etkiler takrolimusun plazma düzeyi ile ilişkilidir. Ancak takrolimus tedavisi alan hasta takiplerinde hastada; endişe belirtileri, kafa karışıklığı,depresyon, ruh hali değişiklikleri, halüsinasyonlar, ruhsal bozukluklar, ellerde ve ayaklarda karıncalanma ve uyuşma, uykusuzluk, titreme, baş ağrısı gibi belirtilerin gözlemlenmesi ve bu belirtilerin bütüncül hemşirelik izlemleri kapsamında takrolimus nörotoksisitesi yönünden değerlendirilmesi gerekmektedir.

Anahtar Kelimeler: Karaciğer nakli, İmmün supresif tedavi, Takrolimus nörotoksisitesi

SS-0026

Karaciğer Canlı Donörlerinde İstenmeyen Perioperatif Hipotermi İnsidansı ve Etkileyen Etmenlerin İncelenmesi

Sultan Aydınay[1], Leyla KHORSHID[2]
[1]Ege Üniversitesi Tıp Fakültesi Hastanesi Organ Nakli Uygulama ve Araştırma Merkezi
[2]Ege Üniversitesi Hemşirelik Fakültesi

AMAÇ: Karaciğer canlı donörlerinde istenmeyen perioperatif dönemde hipotermi gelişip gelişmediğini incelemek ve hipotermiyi etkileyen faktörleri belirlemektir.

YÖNTEM: Araştırma tanımlayıcı ve kesitsel olarak planlanmıştır. Araştırma 1 Ocak 2022-31 Aralık 2022 tarihleri arasında, Ege Üniversitesi Organ Nakli Uygulama ve Araştırma Merkezi'ne bağlı ameliyathanede donör hepatektomi ameliyatı olan canlı donörlerde yürütülmüştür. Araştırmanın evrenini, kriterlere uyan 24 donör oluşturmuştur. Araştırmada örneklem seçimine gidilmemiş olup tüm evren araştırmaya dahil edilmiştir. Araştırmanın veri toplama araçları; veri toplama formu, vücut sıcaklık ölçümünde kullanılan timpanik ateş ölçer ve ameliyathane sıcaklık-nem ölçümünde kullanılan nem göstergeli termometredir. Karaciğer canlı donörünün ameliyathaneye kabulünden başlayıp, ameliyatın aşamalarına da dikkat ederek ameliyat boyunca kesintisiz olarak 15 dk.'lık aralıklarla, ameliyat bitimine kadar vücut sıcaklığı, ayrıca bulunduğu ortamdaki sıcaklık ve nem oranı da ölçülerek toplanmıştır. Verilerin çözümlenmesinde ise SPSS (Statistical Package for Social Sciences) for Windows 25.0 programı kullanılarak analiz edilmiştir. Verilerin analizinde ki-kare testi, Pearson korelasyon testi, t testi, varyans analizi kullanılmıştır.

BULGULAR: Donörlerin yaş ortalaması 36,04±7,40, %33,3'ü kadındır. Karaciğer greft ağırlık ortalaması 699,58±323,97 gram, ameliyat süresi ortalaması 360,08±76,16 dakikadır. Donörlerin %41,7 si ameliyathaneye hipotermik gelmiştir ve bunların %70'i erkektir. BKİ'ye göre fazla kilolu olanların hipotermi riski normal kilolulara göre daha düşüktür. Anestezi indüksiyonundan 120 dakikaya kadar vücut sıcaklığı anlamlı ölçüde düşmüştür.

SONUÇ: Tüm donörlerde hipotermi gelişmiş ve bu oranlar %41,7 oranında orta şiddette, %37,5 ciddi ve %20,8 hafif şiddettedir. BKİ'nin hipotermiyi etkilediği görülmüş, ameliyathaneye girişteki vücut sıcaklığının ameliyat sonrası hipotermiyi etkilemediği sonucuna varılmış, hipotermi şiddetine göre hemoglobin düzeyinin greft ağırlığının, vücut yüzey ağırlığının hipotermi şiddetine göre anlamlı farklılık bulunmamıştır. Orta dereceli hipotermi görülme durumu erkeklerden kadınlara oranla daha fazla, hafif hipotermi görülme durumu kadınlarda erkeklere oranla daha fazlayken ciddi hipotermi görülme durumunda ise farklılık görülmemiştir.

Anahtar Kelimeler: donör, hepatik transplantasyon, hipotermi, karaciğer nakli, organ donörü,

Grafik 1: Anestezi İndüksiyonundan Sonra Vücut Sıcaklığının Zamana Göre Değişim Grafiği

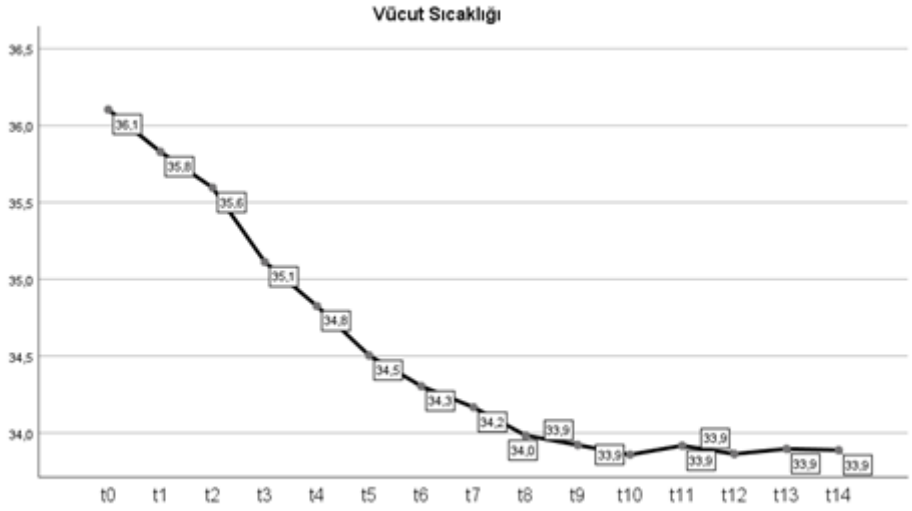
Vücut Sıcaklığı
36,5
36,0
35,5
35,0
34,5
34,0
36,1
35,8
35,6
35,1
34,8
34,5
34,3
34,2
34,0
33,9
33,9
33,9
33,9
33,9
33,9
33,9
t0
t1
t2
t3
t4
t5
t6
t7
t8
t9
t10
t11
t12
t13
t14

SS-0046

Laparoskopik Kolesistektomi Yapılan Hastaların Ameliyat Öncesi Psikolojik İyi Oluşları ile Cerrahi Korku Düzeyleri Arasındaki İlişkinin Belirlenmesi

Ayşe Turan, İsmail Kuşoğlu, Ayşegül Can
Medicana International Hastanesi, Hemşirelik Hizmetleri Müdürlüğü, Ankara

AMAÇ: Laparoskopik kolesistektomi yapılan hastaların ameliyat öncesi psikolojik iyi oluşları ile cerrahi korku düzeyleri arasındaki ilişkinin belirlenmesi amacıyla gerçekleştirildi.

YÖNTEM: Araştırma tanımlayıcı kesitsel tipte tasarlandı. Şubat-Ağustos 2023 tarihleri arasında yüz yüze görüşme yöntemi ile gerçekleştirildi. Araştırmanın örneklemi güç analizi ile belirlenmiş olup 0,99 güç (effect size: 0.5) 153 hasta örneklemi oluşturdu. Veriler "Veri toplama formu", "Psikolojik İyi Oluş Ölçeği" ve "Cerrahi Korku Ölçeği" kullanılarak toplandı. Veriler SPSS 26.0 paket programında uygun istatistiksel yöntemlerle değerlendirildi.

BULGULAR: Araştırmaya katılan hastaların %59,5'i kadın, %52,3'ü 40-59 yaş aralığındadır. %81'i evli, %79,1'inin çocuğu var ve %46,4'ü üniversite mezunudur. Hastaların %63,4'ü çalıştığını, %90,8'i çekirdek aile yapısında, %59,5'i gelirinin giderine eşit olduğu bulundu. Hastaların %39,9'unun kronik hastalığı olduğu, %79,7'sinin daha önce ameliyat öyküsü olduğu belirlendi. Hastaların %70,6'sı genel ruh halini olumlu olarak belirtti. ($p<0,05$). Psikolojik iyi oluş düzeyleri ile çocuğu olma, sosyo-ekonomik durum, genel ruh hali değişkenleri arasında istatistiksel olarak ilişki olduğu saptandı ($p<0,05$). Hastaların cinsiyet ve genel ruh hallerinin ise cerrahi korku düzeylerini etkilediği belirlendi ($p<0,05$). Psikolojik iyi oluş düzeyleri ile cerrahi korkuları arasında negatif yönde orta düzey bir ilişki olduğu saptandı.

SONUÇ: Araştırmaya dahil olan laparoskopik kolesistektomili hastaların psikolojik iyi oluş düzeyleri arttıkça cerrahi korku düzeylerinin azaldığı görüldü.

Anahtar Kelimeler: Laparoskopik kolesistektomi, cerrahi korkusu, psikolojik iyi oluş, hemşire

SS-0056

Karaciğer Nakli ve Hemşirelik: Bibliyometrik Analiz

Gülcan Kendirkıran[1], Kadriye Altınsaban[2], Seda Nur Sungur[2]

[1]Haliç Üniversitesi, Sağlık Bilimleri Fakültesi, Hemşirelik Bölümü, İstanbul

[2]Koç Üniversitesi Hastanesi, Ameliyathane, İstanbul; Koç Üniversitesi Hastanesi, Ameliyathane, İstanbul

AMAÇ: Bu çalışma, karaciğer nakli ve hemşirelik ile ilgili yayınların özelliklerini bibliyometrik açıdan ortaya koymak amacıyla tanımlayıcı desende gerçekleştirilmiştir.
YÖNTEM: Araştırma, 1981-2023 yılları arasında yayınlanan "Karaciğer Nakli ve Hemşirelik" konulu yayınları içermektedir. Veriler, Web of Science (VOSviewer 1.6.19) veri tabanı kullanılarak 15-18 Eylül 2023 tarihleri arasında toplanmıştır. Anahtar kelime olarak "Karaciğer Nakli" ve "Hemşirelik" kullanıldı. Bu doğrultuda elde edilen 1339 yayının içerik analizi VOSviewer yazılımı kullanılarak yapılmıştır.
BULGULAR: Yapılan bibliyometrik analiz doğrultusunda; Web of Science kategorisinde "Karaciğer Nakli" ve "Hemşirelik" kelimeleri ile yapılan aramada 1339 çalışma tespit edildi. Web of Science kategorisinde ilk sırada "Transplantation" (n=56), ikinci sırada "Surgery" (n=511) olduğu, "Nursing" (n=198) beşinci sırada olduğu görülmüştür. Çalışmaların yayın dilinin en fazla İngilizce (n= 1314), bu konuda en çok yayına sahip ülkenin USA (n=376), en fazla yayının olduğu derginin "Transplantation Proceedings" (n=163) ve en çok yayının 2021 (n=118) yılında olduğu 2023 yılında ise henüz 47 çalışmanın olduğu görülmüştür. Çalışmaların çoğu oranda araştırma makalesi (n=1010) olduğu da diğer bir sonuçtur.
SONUÇLAR: Karaciğer nakli, dünya genelinde merak edilen konular arasında yer almakta olup konuya özgü araştırma sayıları da artmaktadır. Hemşireler hasta ile en fazla zaman geçiren sağlık profesyoneli olup hastayı her açıdan ele almaktadırlar. Karaciğer naklinin hem servis ve yoğun bakım süreçleri hem de ameliyat süreçleri büyük bir dikkat ve özen gösterilmesi gereken süreçler olması nedeni ile merak edilmekte ve konuya ilişkin yapılan araştırmalar dünya genelinde çeşitlilik göstermektedir. Tüm süreçlerde bireyler, tıbbi ve biyopsikososyal açıdan değerlendirilmeli ve desteklenmelidir. Bu konuda, daha çeşitli ve farklı tasarımlarda çalışmaların yapılması önerilebilir.

Anahtar Kelimeler: Anahtar Kelime: Hemşire, Karaciğer Nakli, Organ Nakli

SS-0057

Karaciğer Ablasyonu ve Hemşirelik: Bibliyometrik Analiz

Gülcan Kendirkıran[1], Seda Nur Sungur[2], Kadriye Altınsaban[2]

[1]Haliç Üniversitesi, Sağlık Bilimleri Fakültesi, Hemşirelik Bölümü, İstanbul

[2]Koç Üniversitesi Hastanesi, Ameliyathane, İstanbul; Koç Üniversitesi Hastanesi, Ameliyathane, İstanbul

AMAÇ: Bu çalışma, karaciğer ablasyonu ve hemşirelik ile ilgili yayınların özelliklerini bibliyometrik açıdan ortaya koymak amacıyla tanımlayıcı desende gerçekleştirilmiştir.
YÖNTEM: Araştırma, 1998-2023 yılları arasında yayınlanan "Karaciğer Ablasyonu ve "Hemşirelik" konulu yayınları içermektedir. Veriler, Web of Science (VOSviewer 1.6.19) veri tabanı kullanılarak 15-18 Eylül 2023 tarihleri arasında toplanmıştır. Anahtar kelime olarak "Karaciğer Ablasyonu" ve "Hemşirelik" kullanıldı. Bu doğrultuda elde edilen 68 yayının içerik analizi VOSviewer yazılımı kullanılarak yapılmıştır.
BULGULAR: Yapılan bibliyometrik analiz doğrultusunda; Web of Science kategorisinde "Karaciğer Ablasyonu" ve "Hemşirelik" kelimeleri ile yapılan aramada 68 çalışma tespit edildi. Web of Science kategorisinde; ilk sırada "Oncology" (n=23) ikinci sırada "Gastroenterology Hepatology" (n=13), "Nursing" (n=4) sekizinci sırada olduğu görülmüştür. Çalışmaların yayın dilinin sadece İngilizce (n=68), bu konuda en çok yayına sahip ülkenin Çin (n=22), en fazla yayının olduğu derginin "International Journal of Hyperthermia" (n=3) ve "Journal of Gastroenterology and Hepatology" (n=3) ve en çok yayının 2022 (n=10) yılında olduğu 2020 ve 2023 yılında ise 8 çalışmanın olduğu görülmüştür. Çalışmaların çoğu oranda araştırma makalesi (n=47) olduğu da diğer bir sonuçtur.
SONUÇLAR: Karaciğer ablasyonu ile ilgili yapılan çalışmalar özellikle son yıllarda artış göstermekte, hastaların tedavi ve bakımlarına yönelik servis ve işlem süreçleri ile ilgili klinik araştırmalar yapılmaktadır. Hastalara yönelik uygun hemşirelik girişimleri ve bakım ile hastaların iyileşme süreçlerinde olumlu ilerlemeler görülebilmektedir. Bu konuda hemşirelerin, daha çeşitli ve farklı tasarımlarda, daha geniş kapsamlı çalışmalar yapması önerilebilir.

Anahtar Kelimeler: Anahtar Kelime: Ablasyon, Hemşire, Karaciğer Ablasyonu

SS-0066

Pankreas Cerrahisinde Neoadjuvan Kemoterapi Alan Hastaların Komplikasyonlarının İzlenmesi

Özge Gonce[1], Aysu Kader Tümtürk[2], Ayşe Öztoprak[1]
[1]Amerikan Hastanesi, Genel Cerrahi Kliniği, İstanbul
[2]Koç Üniversitesi Hastanesi, Genel Cerrahi Kliniği, İstanbul

GİRİŞ-AMAÇ: Pankreas kanseri en sık görülen gastrointestinal sistem kanserleri arasında 4. sırada yer almaktadır. Tanı anında hastaların sadece % 15-20'si ameliyat edilebilirken, % 40'ında metastatik hastalık, %30-40'ında ise lokal ileri ameliyat edilemeyen evrede bulunmaktadır. Sınırda ameliyat edilebilir ve lokal-ileri pankreas kanserleri için neoadjuvan kemoterapi ile cerrahi şansı elde edilebilmektedir. Bu çalışmada lokal-ileri pankreas kanseri nedeni ile neoadjuvan kemoterapi almış ve sonrasında cerrahi tedavi uygulanan hastaların koordinatör hemşire uygulaması ile komplikasyon takibi sonuçları paylaşılmaktadır.
METOD: Nisan 2021-Eylül 2023 tarihleri arasında Amerikan Hastanesi ve Koç Üniversitesi Hastanesi'nde pankreas kanseri tanısı ile neoadjuvan kemoterapi sonrası ameliyat edilen hastaların bulguları retrospektif olarak değerlendirilmiştir. Bu hastalar arasında koordinatör hemşire tarafından izlenen hastaların takip sonuçları sunulmaktadır.
BULGULAR: Çalışmaya 38 hasta dahil edilmiştir. Hastaların %51'i erkek olup, yaş ortalaması 63 idi. Neoadjuvan tedavi sonrası 20 hastaya Whipple prosedürü, 9 hastaya distal/subtotal pankreatektomi, 7 hastaya total pankreatektomi uygulanmıştır. Clavien Dindo sınıflandırmasına göre ameliyat sonrası ilk 30 günde 20 hastada postop minör veya majör komplikasyon saptanmıştır. Taburculuk sonrası telefon ile takip edilen bu hastaların 5'i ateş, karın ağrısı şikayetleri nedeni ile yeniden hastaneye yatırılmıştır.
SONUÇ: Pankreas cerrahisinde özellikle neoadjuvan tedavi alan hastalarda görülen yüksek komplikasyon oranları nedeni ile hastaların taburculuk sonrası evden yakın takibi sorunların zamanında saptanabilmesi için çok önemlidir. Bu nedenle koordinatör hemşire tarafından hastaların ameliyat öncesi ve sonrası süreçlerinin yakından izlenmesi komplikasyonların erken farkedilmesini sağlamaktadır. Bu alanda uzmanlaşmış hemşirelere daha fazla ihtiyaç duyulmaktadır.

Anahtar Kelimeler: Neoadjuvan, pankreas cerrahisi, koordinatör hemşire, kemoterapi

SS-0082

Laparoskopik Distal Pankreas Ameliyatında Perioperatif Hemşirelik Uygulamaları

Sevilay Atacan
Dokuz Eylül Üniversitesi Araştırma Uygulama Hastanesi

Laparoskopik teknolojilnin ilerlemesi ile birlikte cerrahi tekniklerin gelişmesine parelel olarak laparoskopik pankreas ameliyatları yapılabilmektedir. Laparoskopik cerrahi,hastaya daha az ağrı, daha az yara yeri enfeksiyonu, hastanede kalış süresinin kısalması,daha az iş gücü kaybı sağlar.,Ameliyat öncesi kısa mola ile tüm ameliyat ekibi üyeleriyle hasta biligileri,özellikleri ve ameliyat planın paylaşılması, özellikli ameliyatlar olması dolayısıyla basarıyı artırır. Laparoskopik Distal Pankreas Ameliyatında kurum politikaları çerçevesinde perioperatif hemşirelik yaklaşımını anlatacağız.
Güvenli cerrahi uygulamaları ile doğrulanarak salona alınan hastanın, kullanılacak laparoskopik setler,açığa gecebilme durumuna karşı kullanılacak set ve malzeme hazırlıkları yapılır. Cerrahi ekiple görüşülerek,hasta pozisyonu,endovizyon ve konumlandırılması, intraoperatif ultrasonografi hazırlığı,laparoskopik el aletleri, kullanılacak enerji cihazlarının ve zımbalama materyallerinin hazırlıkları yapılarak ameliyata başlanır. Ameliyathane hemşiresi ameliyat sırasında güvanli laparoskopinin sürdürülmesi, planlanan prosedürlerin yerine getirilmesi ve ameliyat sonunda alet ve malzeme sayımı dışında batına yerleştirilen tampon,iğne, buldog ve damar askılarının sayımını berebir yaparak
.ameliyat sonunda güvenli bir şekilde sonlandırılmasını sağlar.

Anahtar Kelimeler: pankreas, laparoskopik cerrahi, hemşire, ekip, güvenli laparoskopi

SS-0087

Pankreas Cerrahisinde Hipotermi Önlemleri

Rabia Büşra Yılmaz, Özge Gonce
Amerikan Hastanesi, Genel Cerrahi Kliniği, İstanbul

GİRİŞ-AMAÇ: Hipotermi Amerikan Perianestezi Hemşireler Birliği (The American Society of PeriAnesthesia NursesASPAN) tarafından merkezi sıcaklığın 36°C altında olması olarak tanımlanmıştır. İstenmeyen hipotermi, cerrahi girişim öncesi dönemden (anestezi öncesi bir saat) cerrahi girişim sonrası döneme (anestezi sonrası ilk 24 saat) kadar geçen süre içinde beden sıcaklığının 36°C'nin altına düşmesidir. Cerrahi hastalarında hipotermi riskini arttıran faktörleri ve önleme girişimlerini bilmek, etkin olan aktif ve pasif ısıtma yöntemlerini uygulamak ve beden sıcaklığını yakından izlemek anestezi ve cerrahi hemşiresinin önemli sorumluluklarındandır. Bu çalışmanın amacı pankreas cerahisinde ameliyathanede açık ve kapalı yöntemlerle yapılan ameliyatlarda ameliyat öncesi, ameliyat sırası ve ameliyat sonrasında hipotermiyi önlemeye yönelik aktif (hastaya dışarıdan iletim, ışınım, taşınım yollarından biri veya birden fazlasıyla ısı verilmesi) ve pasif yöntemlerin (hastanın vücut ısısının korunmasına yönelik yöntemler) etkinliğini değerlendirilmesidir.
METOD: İstanbul'da özel bir hastanede Ocak 2023-Eylül 2023 tarihleri arasında pankreas kanseri tanısı ile ameliyat edilen hastalar retrospektif olarak değerlendirilmiştir. Çalışmaya pankreas cerrahisi olan 50 hasta dahil edilmiştir. Hastaların demografik verileri belirlenmiş, ameliyat tipi ve ameliyat süresi ele alınmıştır. Pre-op, per-op ve post-op sürecin de timpanik membrandan ve mesane probu yöntemi ile ölçülen vücut sıcaklıkları kaydedilmiştir.
SONUÇ: Çalışmaya dahil edilen hastaların % 30,3 oranı kadın, %70,7 oranı erkek olup, yaş ortalaması 63,2 olduğu görülmektedir. Hastaların ameliyat öncesi vücut sıcaklığı ortalaması 36,5°C iken ameliyat sonrası vücut sıcaklığı ortalaması 36,4°C olarak bulunmuştur. Cerrahi girişim öncesi görülmemiş olup, 17 hastada cerrahi sırasında, 4 hastada cerrahi girişim sonrasında hipotermi görülmüştür. Hastaya dışarıdan iletim sağladığımız aktif yöntemler ve hastanın dış ortam sıcaklığından korunabileceği pasif yöntemler kullanılarak hastaların vücut ısısı, normal vücut ısısı arasında kalması desteklenmiştir. Ameliyathanede kullanılan etkin aktif ve pasif yöntemler cerrahi hemşiresi tarafından iyi bilinmeli ve yönetilmelidir. Hipotermiyi önlemede etkin role sahip olan cerrahi hemşirelerinin bilgi düzelerinin arttırılması beklenmektedir.

Anahtar Kelimeler: hipotermi, pankreas cerrahisi, hemşire

SS-0088

Çam ve Sakura Şehir Hastanesi'ne Acil Karaciğer Nakli İçin Sevk Edilmek İstenen Hastaların, Gerekçe Uygunluğu Açısından Değerlendirilmesi

Dilay Güngör
İstanbul Başakşehir Çam ve Sakura Şehir Hastanesi

AMAÇ: Acil karaciğer nakli adaylığı (ağır akut hepatit veya akut karaciğer yetersizliği) sebebiyle birimimize yönlendirilmek istenen hastaları, sevk gerekçesine uygunluk açısından değerlendirmek.

YÖNTEMLER: Çalışma döneminde (14 Nisan 2021 – 15 Eylül 2023),çoğunluğu 112/132 üzerinden olmak üzere karaciğer nakli birimimize yönlendirilmek istenen toplam 307 hastanın verileri geriye dönük olarak incelenmiştir.

BULGULAR: İlk değerlendirmede ölçütlere uyduğu düşünülen 107 hasta kabul edilmiştir. Bunlardan 103 hastaya ağır akut hepatit- akut karaciğer yetersizliğine yönelik tedaviler uygulanmıştır. Dört hastada son tanılar karaciğer nakli ile uyumsuz olmuştur: bitkisel içerikli karışımlar ve mantar yeme öyküsü nedeniyle kabul edilen iki hastadan birinde metastatik pankreas başı tümörü, diğerinde ise orta- ağır pankreatit saptanmıştır; bir hastada PRESS ile ortaya çıkan çölyak hastalık krizi, bir vakada da kızıl hastalığı olduğu anlaşılmıştır. Ölçütlere uymayan 200 hastaya konsültasyon hizmeti verilmiştir. En sık red gerekçesi acil karaciğer nakli için değil, sirozun komplikasyonları için başvuru yapılmasıdır (60 hasta-%30). Elli bir hasta (%25.5) nakil gerektirmeyen akut hepatit bulguları olması, 32 hasta (%16) nakle engel ağır yandaş sorunlar olması, 19 hasta (%9.5) sepsise bağlı çoğul organ yetersizliği bulgularının olması, 9 hasta (%4.5) canlı vericisi olmayan yabancı uyruklu hasta olması, 9 hasta (%4.5) ağır kalp-akciğer sorununa bağlı iskemik hepatit olması, 4 hasta (%2) dissemine intravasküler koagülasyon, 3 hasta (%1.5) eş zamanlı canlı vericisi olmayan acil hasta olması ve 13 hasta (%6.5) çeşitli diğer nedenlerle kabul edilmemiştir.

SONUÇLAR: Sağlık Bakanlığı'nın, hekimlere sunduğu acil karaciğer nakli başvuru desteği, hastaların nakil merkezine sevki için çok etkindir. Bu sisteme başvuran hekimlerin, gerekçe konusunda bilgilendirilmesine gereksinim olsa da, mevcut uygulama, hastaların tedavilerinin doğru yönlendirilmesi konusunda 7/24 uzman görüş desteği sağlamaktadır.

Anahtar Kelimeler: Fulminan hepatit, karaciğer nakli, nakil koordinasyon

SS-0108

Planlanmamış kolesistektomi olgularında cerrah-hemşire ekip iş birliği

Canan Bakan[1], Ali Murat Yıldırım[2], Mehmet Alperen Ugur[2], Gökalp Okut[2]
[1]Sağlık Bilimleri Üniversitesi İzmir Bozyaka Eğitim ve Araştırma Hastanesi Genel Ameliyathane, İzmir
[2]Sağlık Bilimleri Üniversitesi İzmir Bozyaka Eğitim ve Araştırma Hastanesi Genel Cerrahi Kliniği, İzmir

AMAÇ: Kolesistektomi, genel cerrahi rutininde en sık uygulanan ameliyatlardan birisidir. Anatomik yerleşimi nedeniyle, safra kesesinin primer hastalıkları dışında diğer hepatopankreatikobiliyer prosedürler sırasında kolesistektomi yapılabilir. Safra kesesinin yerleşiminden doğan çoklu organ komşuluğu; iatrojenik yaralanmalara müsait olması, çevre organlardaki patolojiye bağlı invazyon, penetrasyon gibi durumlara yol açabilir. Perop eksplorasyon sırasında insidental kolelithiazis hali de kolay saptanabilir. Bu gibi kolesistektomi gerektiren patolojilerin tespiti, plan dışı perop kolesistektomiye yol açabilir. Ameliyat hemşiresi bu durumlar için önceden hazırlıklı olmalı, cerrahi ekibin diğer üyeleri ile iş birliği içinde ve hastanın cerrahi girişim sürecinin tüm aşamalarında etik prensiplere uygun olarak hastanın güvenliğinin sağlanması her zaman öncelikli sorumluluğu olmalıdır. Cerrahi prosedür için steriliteyi sağlamak, ameliyat alanını ameliyata uygun ve doğru şekilde hazırlamak, gerekli önlemleri almak oldukça önemlidir. Bu çalışmamızda cerrahi prosedürlerin bir parçası olmaksızın kolesistektomi yapılan ameliyatları, endikasyonları ve ekip çalışmasının önemini paylaşmayı amaçladık.
YÖNTEM: İzmir Bozyaka Eğitim ve Araştırma hastanesinde Ocak 2019-Ağustos 2023 tarihleri arasında kolesistektomi yapılan hastaların verileri retrospektif olarak incelendi. Ameliyattan önce kolesistektomi planlanmayan, kolesistektomi kararının perioperatif alındığı hastalar çalışmaya dahil edildi.
BULGULAR: Retrospektif inceleme sonrası 4613 hastanın 32'si çalışmaya dahil edildi. Hastaların 17'si (%53.1) erkek idi. Hastaların ortalama yaşı 59.8 idi. Kolesistektominin eklendiği prosedürler Tablo 1'de özetlenmiştir. Operasyonların sekizi (%25) acil şartlarda gerçekleştirilmiştir (sağ hemikolektomi, sigmoid kolon rezeksiyonu, mezenter iskemi operasyonları). Kolesistektomi endikasyonları Tablo 2'de özetlenmiştir.
SONUÇ: Ameliyat ekibinin batın vakalarında plan dışı perop gerçekleşebilecek durumları gözetmesi gerekmektedir. Ameliyatın başarılı ve güvenli bir şekilde gerçekleşebilmesi için cerrahi ekibin üyelerinin koordineli olarak çalışması, etkili iletişim ve iş birliğini sağlaması önemlidir. Ameliyathane hemşiresinin, hastanın ameliyathaneye gelmesiyle başlayan ve kliniğe teslim edilme sürecine kadar geçen süreçte doğru hasta, doğru ameliyat, doğru pozisyon, hasta güvenliği, cerrahi ekibin kararlarına göre gerekli cerrahi aletlerin ve malzemeleri temin etmek, tıbbi kayıtların doğru ve eksiksiz olması, patoloji güvenliği gibi birçok önemli konuyu içeren güvenli cerrahi prosedürünün basamaklarını dikkatle takip etmesi gerekmektedir.

Anahtar Kelimeler: ameliyathane hemşiresi, ekip çalışması, güvenli cerrahi, kolesistektomi

Kolesistektominin eklendiği prosedürler

Primer prosedür	Hasta sayısı (n)
Total gastrektomi	13
Kist hidatik cerrahisi	6
Sağ hemikolektomi	5
Sigmoid kolon rezeksiyonu	2

Rektum anterior rezeksiyonu	2
İntraabdominal kitle rezeksiyonu	2
Duodenal GIST rezeksiyonu	1
Mezenter iskemiye bağlı ince barsak rezeksiyonu	1

Kolesistektomi endikasyonları

Endikasyonlar	Hasta sayısı (n)
Kolelithiazis gelişme riskine bağlı cerrah tercihi	13
İnvazyon	6
Safra yollarının perioperatif görüntülenmesi	6
Perioperatif kesede taşın palpe edilmesi	4
İyatrojenik yaralanma	2
Nekroz	1

SS-0116

Whipple Prosedürü Sonrası Hemşirelik Bakımı: Olgu Sunumu

Banu Eriş[1], Aslı Büyükkasap[1], Cahide Altın[1], Burcu Opak Yücel[2], Hülya Bulut[2]
[1]Gazi Üniversitesi Sağlık Araştırma ve Uygulama Merkezi, Ankara
[2]Gazi Üniversitesi Hemşirelik Fakültesi, Ankara

GİRİŞ: Pankreas kanseri dünya genelinde en sık görülen 12. kanser türüdür ve tedavisinde Whipple yöntemi birincil tercihtir. Whipple prosedüründe; pankreas başı, duodenum, safra kanalının distali, safra kesesi ve lenf nodları çıkarılmaktadır.

OLGU: K.G. 74 yaşında, hipertansiyon, diabetes mellitus ve glokom hastasıdır. Hasta, yaklaşık bir ay önce karın ağrısı, şişkinlik, ağrı, sarılık şikayetleri ile acile başvurmuş ve kolesistit tanısı alan hasta servise devredilmiştir. Yapılan görüntülemeleri "periampuller bölge tümörü?" olarak yorumlanmıştır. Hastaya endoskopik biyopsi sonucunda ampuller adenokarsinom tanısı konulmuş, Whipple prosedürü uygulanmıştır. Ameliyat sonrası hasta, bir gece yoğun bakımda kaldıktan sonra genel cerrahi servisine devredilmiştir. Hastanın abdomen sağ tarafında iki adet sump dreni, cilt altında bir adet hemovak dreni, üriner kateteri, bir adet periferik IV kateteri ve epidural kateteri bulunmaktadır. Oral alımı kapalı olan hastaya IV sıvı replasmanı uygulanmıştır. Hastanın kan glukoz seviyesi 150-186 mg/dL aralığında seyretmiştir. Hastanın yaşamsal bulguları; nabız:117 atım/dk, kan basıncı:120/70 mmHg, solunum:22/dk, vücut sıcaklığı:37.2°C, SpO2:%91, ağrı:5/10 olarak değerlendirilmiştir. Hastanın bir günde aldığı 5700 mL, çıkardığı sıvı miktarı ise 3200 mL'dir. Hastanın dren içeriği serözdür. Hastanın karın orta hatta insizyonu mevcuttur ve ödemi bulunmamaktadır. Hasta hafif göğüs ağrısı, çarpıntı tariflemektedir ve solunum egzersizlerini yapmaktan kaçınmaktadır. Hastanın uyku hali ve ajitasyonu bulunmaktadır. Hasta, yakınlarının yardımı ile yürümektedir. Hastanın ameliyattan sonraki düşme riski puanı 20, basınç yaralanması puanı 17'dir.

SONUÇ: Ameliyat sonrası birinci günde olan hastaya; ağrısını 5/10 olarak ifade etmesi, cerrahi insizyonunun ve drenlerinin olması nedeniyle ağrı; günlük yaşam aktivitelerinde bağımlı olması nedeniyle öz bakım eksikliği; hastane ortamına bağlı uyku örüntüsünde bozulma; anksiyete; hastanın aldığı-çıkardığında dengesizlik nedeniyle sıvı volüm fazlalığı; cerrahi insizyona bağlı kanama riski; diyabetes mellitus, insulin tedavisi, kan glukoz seviyesinde değişkenlik riski; itaki düşme riski puanının 20 olmasına bağlı düşme riski; cerrahi insizyona ve invaziv girişimlere bağlı enfeksiyon riski; hastanın solunum egzersizlerinden, mobilizasyondan kaçınması ve SpO2:%91 olmasına bağlı solunum örüntüsünde bozulma riski olarak belirlenmiş ve hemşirelik bakımı verilmiştir.

Anahtar Kelimeler: Pankreas kanseri, hemşirelik bakımı, whipple ameliyatı

SS-0130

Canlı karaciğer donörlerinde ameliyat sonrası beden imajının depresyon üzerine etkisi

Tuğba Nur Öden[1], Şirin Vatansever Durmuş[1], Murat Zeytunlu[2], Şükrü Emre[2], Alper Uğuz[2], Tufan Gümüş[2], Veysel Umman[2], Halit Batuhan Demir[2]

[1]Ege Üniversitesi, Organ Nakli Uygulama ve Araştırma Merkezi, İzmir

[2]Ege Üniversitesi, Genel Cerrahi Anabilim Dalı, İzmir

AMAÇ: Bu araştırmada, canlı karaciğer donörlerinin ameliyat sonrası beden imajının depresyon düzeyi üzerine etkisinin saptanması amaçlandı.
YÖNTEM: Tanımlayıcı ve kesitsel tipte olan bu araştırma, Kasım 2022- Ağustos 2023 tarihleri arasında yürütüldü. Araştırmanın evrenini, bir üniversite hastanesinde son beş yıl içinde karaciğer nakli için canlı donör olan 198 birey oluşturdu. Araştırmanın örneklemi, G-Power analizi kullanılarak %95 güven düzeyinde 0.366 etki büyüklüğü ve 0.95 teorik power ile minumum 91 birey olarak hesaplandı. Son beş yıl içinde karaciğer nakli için canlı donör olan ve Makuuchi insizyon yöntemi uygulanan, 18 yaş üzeri, hepatektomi ameliyatından en az 1 ay geçmiş, araştırmaya katılmaya gönüllü olan 92 donör ile çalışma tamamlandı. Veri toplanmasında "Tanıtıcı Bilgiler Formu" "Beden İmajı Anketi" ve "Hasta Sağlık Anketi-9 Ölçeği' kullanıldı. İstatistiksel değerlendirmede $p<0.05$ anlamlı olarak kabul edildi.
BULGULAR: Araştırmaya katılan toplam 92 donörün %56.5'i erkek, %66.3'ü evliydi. Araştırmaya katılan bireylerin %69.6'sı yetişkin alıcıya, %45.7'si ise anne veya babalarına donör oldu. Donörlerin beden imajı anketi puan ortalaması 51.93±9.00, hasta sağlık anketi puan medyanı 4.00 (IQR: 5.75) bulundu. Donörlerin cinsiyet, medeni durum, eğitim durumu, çalışma durumu, alıcı yaşı, alıcı sağlık durumu ile beden imajı anket puanı ve hasta sağlık anketi puanı arasında istatistiksel olarak anlamlı bir ilişki saptanmadı ($p>0.05$). Donörlerin tekrar karar verme hakları olsa canlı donör olma karar durumu ile beden imajı ve hasta sağlık anketi puanı arasında istatiksel olarak anlamlı bir ilişki saptandı (beden imajı; t:5.31 $p<0.001$, hasta sağlık anketi; z:-2.78 p: 0.005). Donörlerin beden imajı anketi puanı ile hasta sağlık anketi puanı arasında negatif yönlü orta düzeyde istatiksel olarak anlamlı bir ilişki saptandı (r: -0.396, $p<0.001$). Beden imajı anketi puanı, hasta sağlık anketi puanını istatiksel olarak anlamlı biçimde etkiledi (R2: 0.087, F: 8.530, p:0.004).
SONUÇ: Bu çalışmada karaciğer nakli donörlerinin beden imajı yüksek, depresyon düzeyi ise hafif derecede saptandı. Beden imajı puanı yüksek olan donörlerin depresyon düzeyinin düşük olduğu belirlendi.

Anahtar Kelimeler: beden imajı, canlı vericiler, depresyon, karaciğer nakli, postoperatif dönem

SS-0143

Minimal İnvaziv Pankreas Cerrahisi Uygulanan Hastalarda Hemşirelik Tedavi ve Bakımının Rolü

Tolga Canbak, Hale İrban, Ali Kılıç, Aylin Acar
Sağlık Bilimleri Üniversitesi, Ümraniye Eğitim ve Araştırma Hastanesi, Genel Cerrahi Kliniği, İstanbul, Türkiye

Giriş
Günümüzde, teknolojinin gelişmesiyle pankreas cerrahisinde minimal invaziv yöntemlerin uygulanma oranı artmaktadır. Minimal invaziv pankreas cerrahi uygulamaları, postoperatif daha az ağrı, daha az yara skarı, daha hızlı iyileşme süresinin olması ve daha az hastane yatış süreleri ile hastanın tedavi ve bakımına olumlu katkı sağlamaktadır. Bu çalışmada, minimal invaziv pankreas cerrahisi uygulanan hastalarda hemşirelik bakımının ve yaklaşımlarının öneminin değerlendirilmesi amaçlandı.
Materyal-Metot
Temmuz 2017-Temmuz 2023 tarihleri arasında minimal invaziv pankreas cerrahisi uygulanan 10 hasta çalışmaya dahil edildi. Hastalar, hastane kayıt sisteminden retrospektif olarak değerlendirildi.
Bulgular
Hastaların 4'ü erkek ve 6'sı kadındı. Yaş ortalaması, 46,2 idi. Ortalama yatış süresi, 14,1 gündü. Beş hastada, postoperatif yoğun bakım ihtiyacı oldu. Yara yeri tüm hastalarda temiz idi. Hiçbir hastada reoperasyon ya da invaziv girişim ihtiyacı olmadı. Peroperatif kan transfüzyonu 1 hastada yapıldı ve 1 gün yoğunbakımda takip edildi. Postoperatif dren renkleri, pansuman yerleri, günlük hemogram ve yoğun bakım sonrası saatlik vital takibi yakından takip edildi, herhangi bir kanama gözlenmedi. Tüm hastalar ekzokrin yetmezlik açısından da takip edildi, 1 hastaya pankreatik enzim ekstresi pankreatin başlandı. Preoperatif 1 hastada hiperglisemi nedeniyle insülin tedavisi başlandı. Yatış süresince glukoz takibi yapıldı, diyeti düzenlendi ve beslenme eğitimi verildi. Splenektomi 5 hastada yapıldı. Postoperatif 14. günde Streptococcus pneumoniae, H. influenzae tip B ve N. Meningitis aşılarının olmasının önemi ve gerekliliği anlatıldı.
Sonuç
Minimal invaziv cerrahide yaşanan gelişmelerle cerrahi hemşireleri için perioperatif bakım ve hasta eğitimde yeni yaklaşımları da getirmektedir. Hastaların cerrahi işlemle ilgili, yara tedavisi, pulmoner egzersizler, ağrı yönetimi, erken mobilizasyon, beslenme eğitimi ve taburculukla ilgili bilgilerin verilmesi gereklidir. Perioperatif dönemde verilen bu eğitimlerin postoperatif dönemde hastaların teşvik edilmesi ve uygulatılması aşamasında hemşirelere büyük rol düşmektedir. Cerrahi hemşiresinin hastaların fiziksel, psikososyal ve spiritüel bakımlarını etkin sağlaması ve sürdürmesi; hastaların hastaneden kalış süresinin kısalmasına, hastaların fiziksel ve psikolojik olarak iyi olmasına, taburcu olma süresinin kısalmasına dolayısıyla hastalarının iyileşme sürelerinin hızlanmasını sağlar.

Anahtar Kelimeler: Laparoskopik, Pankreas, Robotik

SS-0148

Karaciğer Nakilli Hastada Pankreatikoduodenektomi Sonrası Hemşirelik Bakımı

Tolga Canbak, Feyza Rüzgar, Ali Kılıç, Hüseyin Kerem Tolan, Gupse Adalı, Nermin Mutlu Bilgiç, Hale İrban, Aylin Acar
Sağlık Bilimleri Üniversitesi, Ümraniye Eğitim ve Araştırma Hastanesi, Genel Cerrahi Kliniği, İstanbul, Türkiye

GİRİŞ:
Transplantasyon sonrası uzun süreli hayatta kalanların sayısı arttıkça, malignite geç bir komplikasyon olarak problem haline gelmeye başlamıştır. Bu çalışmada karaciğer transplantasyonu yapılan ve geç dönemde pankreas tümörü saptanan hastanın sunulması amaçlandı.
BULGULAR:
Altmışaltı yaşında kadın hastaya Hepatit C ve hepatosellüler karsinom nedeniyle kadavra vericili karaciğer transplantasyonu yapıldı. Özgeçmişinde, diyabetes mellitus ve kronik obstruktif akciğer hastalığı mevcuttu. Hepatit C eradikasyonu yapıldı. Takipleri düzenli yapılan hasta postoperatif 3. yılda, idrarda koyulaşma, karın ağrısı ve kaşıntı şikayetleri ile başvurdu. Laboratuar incelemelerde tümör markerları normaldi, bilirubin yüksekliği mevcuttu. Hepatobilier ultrasonografide, pankreas başında kitle ve bilgisayarlı tomografide, pankreas başında kitle saptandı. Preoperatif kullandığı asetilsalisilik asit, Metformin Hcl ve Everolimus kesildi, takrolimus aynı dozda devam edildi. Düşük molekül ağırlıklı heparin ve insülin başlandı. Hastaya, Whipple prosedürü uygulandı. Postoperatif 1 gün, yoğunbakımda takip edildi. Hastanın aldığı-çıkardığı, vitalleri ve kilo takibi yapıldı. Hastanın ilk yatış kilosu 69.4kg, postop 1.gün 73.9 kg taburculuk kilosu 67.3kg idi. Santral venöz katater bakımı günlük yapıldı. Ağız, perine ve vücut temizliğine dikkat edildi. Enfeksiyon belirti ve bulgularının (yüksek ateş, kateter bölgesinde ağrı veya kızarıklık, idrar renginde ve kokusunda değişiklik, insizyon ve dren yerlerinde kızarıklık-akıntı) yakından izlendi. Hastanın karaciğer ilaç düzeyleri, karaciğer fonksiyon testleri takip edildi, idrar kültürü ve drenlerden kültür gönderildi ve Enterecoccus Faecium üredi, hastaya temas izolasyon kuralları ile yaklaşıldı. Ağrı kontrolü sağlandı. Kanama belirti ve bulguları takip edildi (Peteşi, hematom, ekimoz, hematüri, hematemez, melena, mental durumda değişiklikler). Drenlerin takibi yapıldı ve kaydedildi. Postoperatif 1. ve 3. gün drenlerden bilirubin ve amilaz tetkikleri gönderildi. Bilirubin ve amilaz sonuçları normal gelen hastanın postoperatif 6. günde drenleri çekildi. Postoperatif 13. günde komplikasyonsuz taburcu edildi.
SONUÇ:
İmmunsupresif tedavi alan karaciğer transplantasyonlu hastada Whipple prosedürü yapılmasında hemşirelik bakımı daha da önemli hale gelmektedir.

Anahtar Kelimeler: Hepatit C, Hepatosellüler karsinom, Nakil, Pankreas kanseri

SS-0150

Pankreas Cerrahisi Sonrası Pankreas Fistülü(Grade B Ve C) Gelişen Hastalarda Hemşirelik Bakımı

Zeynep Özkan
Medicana International Ankara Hastanesi

PANKREAS CERRAHİSİ SONRASI PANKREAS FİSTÜLÜ (GRADE B VE C) GELİŞEN HASTALARDA HEMŞİRELİK BAKIMI

Zeynep Özkan, Ahmet Cihangir Emral

GİRİŞ: Pankreas cerrahisi morbiditesi ve mortalitesinin yüksek olması nedeniyle diğer cerrahi operasyonlara göre daha yakın takip ve ekip çalışmasını gerektirir. Çalışmamızın amacı pankreas cerrahisi sonrası pankreatif fistül (grade B ve C) gelişen hastalarda hemşirelik bakımını gözden geçirmektir.
METOD: Ankara İnternational Medicana Hastanesi'nde 2020-2023 yılları arasında pankreas cerrahisi geçirmiş 211 hastanın dosyaları retrospektif olarak incelendi. Kliniğimizde pankreas cerrahisi yapılan bütün hastaların verileri prospektif olarak toplanmaktadır. Bu veri tabanından elde edilen verilere göre "Pankreas Fistülü (Grade B veC)"tespit edilen hastaların hemşirelik takip formaları gözden geçirildi. Bununla birlikte bu hastalara yapılan ek girişimsel işlemler veya cerrahiler değerlendirildi
SONUÇLAR: 2020-2023 yılları arasında toplam 211 hastaya pankreas cerrahisi yapıldı. Hastalardan 29 (% 14)'unda pankreatik fistül geliştiği tespit edildi.
Pankreatik fistül gelişen hastalardan 25 (%86)'inde grade B fistül, 4 (%14) hastada ise grade C fistül tarzındaydı. Grade B fistül gelişen hastaların 4' ünde gastrik geç boşalma vardı. Gastrik boşalım problemi olan hastalarda oral beslenmeye geçme zamanı ortalama 12 gündü. Bu gruptaki hastalar çok uzun süre TPN desteği gerekti.
Grade C gelişen hastaların üçünde şiddetli kanama, birinde septik şok vardı. Bu hastaların takiplerinde hipotansiyon, taşikardi ve ateş vardı. Kanaması olan 3 hastaya girişimsel radyoloji tarafından embolizasyonu yapılmasına rağmen acil olarak cerrahiye alındı. Septik şoktaki hasta 2 kez perkütan apse drenajı yapıldı. Ancak yeterli drenaj sağlanamadı. Bu nedenden dolayı cerrahi gereksinim meydana geldi
Grade B fistül gelişen 25 hastanın 12'sininde taşikardi olduğu görüldü. Fistül gelişen hastaların tamamına abdomen US/BT ile ek görüntüleme yapıldı. Hastaların 12'sinde girişimsel radyoloji tarafından katater yerleştirildiği görüldü. Bu hastaların takiplerinin daha sık yapılması gerekiyordu.
SONUÇ: Pankreas fistülü gelişen hastalarda ateş, hipotansiyon ve taşikardi gibi vital bulgularda bozulmalar görülmektedir. Bu hastaların hemşirelik bakımları daha yoğun olarak yapılmalıdır

Anahtar Kelimeler: Fistül, Enfeksiyon,Pankreas Cerrahisi

SS-0168

Kisthidatik Cerrahisinin Perioperatif Hemşirelik Yaklaşımı

Simge Sezer
Dokuz Eylül Üniversitesi, Genel Cerrahi Ana Bilim Dalı, İzmir

Coğrafyamızda görülen, cerrahi gerektiren kisthidatik vakalarında kurum protokellerimiz doğrultusunda, enfekte vaka olması sebebi ile hasta ve çalışan güvenliğinin ameliyathane dahilinde hemşirelik yaklaşımı.

Anahtar Kelimeler: Kisthidatik, Cerrahi, Enfeksiyon, Hemşirelik, Ekip

SS-0171

Pankreas Cerrahisi Sonrası Kan Şekeri Regülasyonu: Hemşire Gözünden Klinik İzlenimler

Aslı Büyükkasap[1], Banu Eriş[1], Cahide Altın[1], BURCU OPAK YÜCEL[2], HÜLYA BULUT[2]
[1]Gazi Üniversitesi Sağlık Araştırma ve Uygulama Merkezi, Ankara
[2]Gazi Üniversitesi Hemşirelik Fakültesi, Ankara

AMAÇ: Pankreas kanseri oldukça sık görülen prognozu kötü seyreden kanser türlerindendir. Pankreas kanserinin hem malign hem de konservatif tedaviye cevap vermeyen benign türlerinde cerrahi işlem uygulanmaktadır. Pankreas cerrahisinde en sık uygulanan yöntemler pankreatikoduodenektomi (Whipple), total pankreatoduodenektomi ve distal pankreatektomidir. Pankreas çeşitli hormonları ve sindirim enzimlerini salgılayan önemli bir organdır. Bu sunumun amacı pankreas cerrahisi sonrası kan şekeri regülasyonuna klinikteki hemşirelerin gözünden dikkat çekmektir.
BULGULAR: Pankreasta β ve α hücreleri tarafından salgılanan insülin ve glukagon, glikoz metabolizmasında rol oynamaktadır. Pankreasın bu endokrin fonksiyonuna bağlı olarak pankreas cerrahisi sonrası hastalarda kan şekeri disregülasyonu, diyabet ve ketoasidoz atakları gibi komplikasyonlar görülmektedir. Pankreas cerrahisi sonrası kan şekeri regülasyonunu sağlamak için hastalara intravenöz (IV) yolla insülinler verilmektedir. Amerikan Diyabet Derneği Bakım Standartları'na (ADA) göre glisemik kontrolün sağlanması için hastanede yatan hastaların kan şekeri düzeyinin 140-180 mg/dl olması gerektiğini söylemektedir. Bu nedenle hastalar kan şekeri bulguları yönünden oldukça sıkı takip edilmelidir. Klinikteki hemşireler; pankreas cerrahisi geçiren hastaların kan şekeri düzeyindeki dalgalanmaların hastalarda; halsizlik, yorgunluk, düşme ve yaralanma riskine neden olduğunu, kan şekeri yükselen hastaya ek insülin verdiklerini ancak bu durumun da hipoglisemiye neden olduğunu, hipoglisemi, hiperglisemi ve ketoasidoza bağlı olarak sıvı-elektrolit dengesizliklerinin ortaya çıktığını gözlemlemişlerdir.
SONUÇ: Bu nedenle hemşireler pankreas cerrahisi sonrası hastaları; görülebilecek bu komplikasyonlar açısından iyi takip etmeli, hemşirelik girişimlerini planlamalı, uygulamalı ve sonuçlarını değerlendirmelidir. Pankreas cerrahisi sonrası klinikte hastayı en çok gözlemleyen ve bir arada olan meslek grubu hemşirelerdir. Bu yüzden hemşirelerin gözlem, bilgi, tutum ve becerileri kan şekeri regülasyonunda kilit rol oynamaktadır.

Anahtar Kelimeler: Pankreas cerrahisi, insülin tedavisi, hemşirelik bakımı

SS-0191

Organ Nakil Hemşirelerini Sanal Hastalar İle Eğitebilir Miyiz?

Sultan Palantöken Engin, Taner ONAY
Kurum 1; Kepez Devlet Hastanesi Antalya; Kurum 2; Dokuz Eylül Üniversitesi Hemşirelik Fakültesi Hemşirelik Eğitimi Anabilim Dalı İzmir

Organ nakli, organ yetmezliklerinin tedavi seçeneği olarak dünyada ve Türkiye'de yaygın olarak uygulanmaya başlanmış özellikli bir cerrahi tedavi girişimidir. Organ nakli bir süreci ifade etmekte ve bu sürecin en iyi şekilde yönetilmesi birçok kritere bağlıdır. Bu kriterlerden biri organ nakli ekibidir. Organ nakli ekip üyelerinden biri de organ nakli hemşireleridir. Günümüzde, organ nakil hemşireliği dünyada organ nakli alanında başarılı olan birçok ülkede, hemşirelikte özel bir uzmanlık alanı olarak tanımlanmaktadır. Organ nakli hemşirelerinin sayısı dünyada ve ülkemizde yetersizdir. Ayrıca organ nakli hemşirelerini yetiştirmek zaman alıcı ve maliyetlidir. Organ nakli hemşirelerinin eğitimi için Türkiye'de yapılandırılmış bir eğitim programı bulunmamakta ve klinik ortamlarda usta-çırak ilişkisi ile yetiştirilmektedir. Bu nedenle organ nakli hemşiresi yetiştirmek için yenilikçi eğitim yaklaşımlarının benimsenmesi gerekmektedir. Bu yenilikçi eğitim yaklaşımlarından biri simülasyondur. Simülasyon eğitim yaklaşımı fiziksel maketlerden, simüle hastalara ve sanal hastalara kadar geniş bir kapsama sahiptir. Son yıllarda dijitalleşme ile sanal hastalar hemşirelik eğitiminde kullanılmaktadır. Sanal hastalar klinik karar verme becerisi üzerine temellenmiş etkileşimli senaryolar sunmakta ve eğitim için güçlü bir ortam sağlamaktadır. Böylelikle bütüncül yaklaşımla gerçeğe yakın ortamda hazırlanan sanal hastalar dijital klinik deneyimin yaşatılmasını ve dijital anıların biriktirilmesini sağlamaktadır. Bu özelliğiyle Kolb'un deneyimsel öğrenme döngüsü ile ilişkilendirilebilmektedir. Sanal hastaların birçok faydası bulunmaktadır. Bunlar; güvenli öğrenme ortamı sağlama, klinik karar verme becerisinin, özgüvenin ve hazıroluşluğun artması, iletişim becerilerinin gelişmesi, eğitimde standartlaşmanın sağlanması olarak sıralanabilir. Literatürde, dünya genelinde birçok sanal hasta projesinin geliştirildiği görülmektedir. Geliştirilen sanal hastaların büyük bir çoğunluğu ABD ve Avrupa menşeli olup dillerinin neredeyse hepsi İngilizcedir. Dünyada ve Türkiye'de organ nakli hemşirelerinin eğitimi için geliştirilmiş sanal hastalar bulunmamaktadır. Başarılı bir organ nakli süreci için organ nakli hemşirelerinin eğitimi büyük önem arz etmektedir. Sanal hasta kullanımı organ nakil hemşirelerinin eğitimine yeni bir boyut kazandırmaktadır. Organ nakli hemşirelerinin eğitilmesi için organ nakli bağlamında sanal hastaların ve sanal hasta odaklı geliştirilmiş eğitim programlarının geliştirilmesi gerekmektedir.

Anahtar Kelimeler: Organ Nakli Hemşireliği, Simülasyon, Sanal Hasta

SS-0208

İleri Pankreas Cerrahisinde Hepatopankreatobilier Cerrahi Hemşiresinin Rolü

Merve Tuğçe Canbay, Aylin Acar, Tolga Canbak
Sağlık Bilimleri Üniversitesi, Ümraniye Eğitim ve Araştırma Hastanesi, Genel Cerrahi Kliniği, İstanbul, Türkiye

GİRİŞ:
Genellikle komplike vakaların ameliyat edildiği karaciğer safra yolları ve pankreas cerrahisinde hastanın ve cerrahın peroperatif konforu büyük oranda hepatopankreatobilier (HPB) cerrahi hemşiresine bağlıdır. Sıklıkla vasküler cerrahinin gerektiği, mikrocerrahinin kullanıldığı uzun ameliyat sürelerinin ölçüldüğü bu vakalarda titiz, dikkatli ve sorumluluk sahibi HPB hemşireleri gerekli hazırlıkları yaptıkları takdirde cerrahların işlerini oldukça kolaylaştırmaktadırlar. Nadir karşılaşılan çölyak arteri saran pankreas tümörlü bir hastada ameliyat öncesinde ve sırasında dikkat edilmesi gereken hususları ve teknik detayları sunmayı amaçladık.
Olgu Sunumu
Karın ağrısı, kilo kaybı şikayetleriyle başvuran 53 yaşında erkek hastada yapılan görüntüleme tetkiklerinde pankreas gövdesinde çölyak arter ve dallarını saran kitle tespit edildi. Medikal onkoloji ile neoadjuvan tedavi (3 kür Folfirinox) verildi. Tedavi sonrası HPB polikliniğimize başvuran hastanın CA19-9 değerinin 200 IU'den 120 IU'ye gerilediği ve güncel görüntülemesinde progresyonun olmayıp aksine minimal regresyonun olduğu görüldü. Çölyak arteri çevrelemiş pankreas gövde tümörleri, gastroduodenal arter (GDA) yoluyla karaciğere retro akım korunarak distal pankreatektomi, splenektomi ve çölyak arter rezeksiyonu (DP-ÇAR) uygulanarak çıkarılabilir. Midenin dolaşımının bozulmaması için gastroepiploik damarlar özenle korunmalıdır.
Sonuç
Hasta DP-ÇAR operasyonunun ardından postoperatif 8. günde komplikasyonsuz olarak taburcu edildi. Vaka öncesinde ve sırasında sorunsuz bir cerrahi için dikkat edilmesi gerektiğini düşündüğümüz durumlar şunlardır: Gerektiğinde safen ven grefti hazırlanabilmesi için hasta dize kadar boyanarak uygun şekilde örtülmelidir. Otomatik üst batın ekartörlerinin yerleştirilmesi ve hastanın ekartör ayaklarına uygun örtülmesi, vaka sırasında konfor ve sterilizasyon açısından önemlidir. İçerisinde vasküler ekipmanların olduğu uygun setin yanında mikrocerrahi setinin bulundurulması ihtiyaç halinde zaman kazandıracaktır. Vaka öncesi her ihtimale karşı uygun sentetik damar greftlerinin hazır tutulması cerrahın ve hemşirenin elini kolaylaştıracak acil durumda hızlı müdahale imkanı sağlayacaktır. Doppler özelliği bulunan ultrason cihazı HPB cerrahisinde olmazsa olmaz ekipmandır. Probun katajellenip skopi kılıfıyla giydirilerek steril alanda kullanılacak pozisyona getirilmesi, istenildiği anda cihaza ulaşım sağlayacaktır. Tüm bu hazırlık ekibin güvenli cerrahiye ulaşmak için önemsediği noktalardır.

Anahtar Kelimeler: Cerrahi, Hemşire, Hepatopankreatobilier, Pankreas

TÜRK HEPATO PANKREATO BİLİER CERRAHİ DERNEĞİ

16. TÜRK HEPATO PANKREATO BİLİER CERRAHİ KONGRESİ VE 7. HEPATO PANKREATO BİLİER CERRAHİ HEMŞİRELİĞİ KONGRESİ

HEMŞİRELİK POSTER BİLDİRİLER

PP-0154

Panrezistan ve 'Kolistin Dışında Panrezistan' Gram-Negatif Bakterilerle Enfekte/Kolonize Hastalarda Temas İzolasyonu Uygulamalarımız

Mücella Çinçin, Çiğdem Kahraman, Gökçe Nur Kaya, Gizem Tanaydın, İrem Karakaya, Büşra Ah, Zahide Ceren Ertaç, Tuğçe Haydar, Melisa Daştan, Berat Gönen
Başakşehir Çam ve Sakura Şehir Hastanesi, Karaciğer Nakli ve HPB Cerrahi Kliniği, İstanbul

AMAÇ: Panrezistan (duyarlılık testi yapılan bütün antibiyotiklere dirençli) ve 'kolistin dışında panrezistan' gram-negatif bakterilerle enfekte/kolonize hastalardan diğer hastalara bulaşı önleme konusunda deneyimimizi paylaşmak.
YÖNTEM: Mayıs 2020'de açılan hastanemizin Karaciğer-Safra Yolları-Pankreas Cerrahisi Kliniği, 18 odalı ve 24 yataklıdır. Kliniğimizde panrezistan gram-negatif bakteri ilk defa 2023 yılında izole edilmiştir. Ocak 2023–Mart 2023 döneminde, kısmen örtüşen zaman aralıklarında yatan ve farklı panrezistan/ 'kolistin dışında panrezistan' bakteriler saptanan üç hastadaki katı temas izolasyonu ilkeleri ile yapılan hemşirelik uygulamaları sunulacaktır. Temas izolasyonu, hasta ve refakatçisine yönelik uygulamalar (ziyaret yasaktır), hasta odasına malzeme giriş-çıkış önlemleri, hastanın diğer birimlere transferi sırasında alınan ek önlemler ve oda temizlik işlemleri olarak dört ana başlık altında uygulanmıştır.
BULGULAR: Üç hasta da hemen katı temas izolasyonuna alındı. Birinci hasta (31/K – 66 gün yatış), doğum sonrası HELLP sendromu nedeniyle kanama için yapılan aşırı paketlemeye (packing) bağlı kompartman sendromu tablosunda yoğun bakıma yatırıldı; çoğul laparotomiler ve Bogota Bag uygulaması yapıldı. Batın sıvısı ve balgam kültüründe panrezistan Acinetobacter baumannii üremesi oldu; iki aylık yoğun bakım sürecini takiben, temas izolasyonu tedbirleri ile servise alındı. İkinci hasta (69/E – 39 gün yatış) akut nekrotizan pankreatit nedeniyle cerrahi uygulanan ve batın sıvında 'kolistin dışında panrezistan' Pseudomonas putida ve incelenen iki antibiyotiğe dirençli Stenotrophomonas maltophilia üremesi olan bir vakadır. Perihilar kolanjiokarsinom (62/K – 32 gün yatış) tanısı ile dış merkezden sevk ile yatırılan üçüncü hastanın safra kültüründe 'kolistin dışında panrezistan' Shwanella putrefaciens üredi. Aynı dönemde beş günden uzun yatan ve çeşitli girişimsel işlemler yapılan 55 hastada bu patojenlerden hiçbiri görülmedi. Ayrıca bu üç hasta arasında patojen transferi saptanmadı ve kliniğimizde mortalite görülmedi.
SONUÇ: Serviste panrezistan ve 'kolistin dışında panrezistan' gram-negatif bakterilerle enfekte/kolonize hastaların varlığı, diğer hastalar için hayati bir risk faktörüdür. Kaçınılamayan durumlarda, katı temas izolasyonu yöntemlerinin sıkı bir disiplinle uygulanması servis içi bulaşmayı önleyebilir.

Anahtar Kelimeler: Panrezistan, Enfeksiyon, Direnç, Temas İzolasyonu

PP-0162

Çoğul Dirençli Gram-Negatif Bakterilerle Kolonize Safra Yolu Kateterine Lokal Gentamicin Uygulaması ile Sağlanan Geçici Dekolonizasyon ve Temas İzolasyonunun Önemi: Olgu Sunumu

Mücella Çinçin[1], Dilay Güngör[1], Erdem Kınacı[2]

[1]Başakşehir Çam ve Sakura Şehir Hastanesi, Karaciğer Nakli ve HPB Cerrahi Kliniği, Hemşire, İstanbul

[2]Başakçehir Çam ve Sakura Şehir Hastanesi, karaciğer Nakli ve HPB Cerrahi Kliniği, Doktor, İstanbul

AMAÇ: Safra yolu malignitelerinde safra akışının bozulması ile çoklu rezistan veya panrezistan bakterilerle kolonizasyon ve bu kolonizasyon altında yapılan majör hepatobilier rezeksiyonlardaki ciddi enfeksiyonlar en önemli sorunlarımızdan biridir. Preoperatif dönemde dekolonizasyonun sağlanması ve klinik içi temas izolasyonu uygulanması hem kolonize olan hastanın hem de klinik içi diğer hastaların korunması için hayati önem taşır. Burada kapsamlı çoklu direnç görülen gram-negatif kolonizasyonu olan bir safra yolu kanseri hastasında PTK kateterinden Gentamicin yıkaması ile sağlanan dekolonizasyonu ve bu hastanın hemşirelik bakımında koruyucu önlemlerin devam ettirilmesinin önemini vurgulamayı amaçladık.
OLGU: Mayıs 2023'de sarılık ile hastaneye başvuran 65 yaşındaki kadın hastanın tetkiklerinde perihilar kolanjiokarsinom düşündüren kitle saptanmış ve farklı bir hastanede sağ ve sol safra yollarını boşaltan iki PTK kateteri yerleştirilmiş. Bu haliyle kliniğimize başvuran hastada ameliyat hazırlıkları yapılırken alınan rektal sürüntüde "Karbapenem Dirençli Gram Negatif" kolonizasyon saptandı. Safra yolu örneklemesinde aminoglikozidler hariç tüm bakılan antibiyotiklere dirençli K.Pneumonia ve E.Coli üremesi oldu. Yaklaşık 2 aylık probiyotik uygulamasına rağmen dekolonizasyon sağlanamadı. Bunun üzerine 5 gün ara ile her iki PTK kateterine 10 ml izotonik içinde 40 mg gentamicin uygulaması yapıldı. Kateter 3 dk süre ile kapalı tutulup serbest drenaja alındı. Takip kültür örneklerinde farklı türde gram-negatif bakterilerin kolonizasyonu devam etmekele beraber kapsamlı çoklu direncin kaybolduğu görüldü ve bu şekilde ameliyata alındı. Ameliyat sırasında irrezektable olduğu görülen hastada dekolonizasyona rağmen temas izolasyonu katı bir şekilde uygulandı. Nitekim son gentamicin uygulamasından 7 ameliyattan sonra 3 gün sonra alınan safra kültüründe kapsamlı çoklu dirençli gram-negatiflerin yeniden ürediği görüldü. Enfeksiyon bulgusu gelişmeyen hastada antibiyoterapi gerekmedi, klinik içi bulaş yaşanmadı.
SONUÇ: Safra yolunun dirençli bakterilerin dekolanizasyonu için safra yolunun direk gentamicin ile yıkanması dekolanizasyon sağlayabilir. Ancak olgumuzda bunun geçici olabileceğini gördük. Direk yıkama radikal bir uygulama olsa da geçici etkili olabileceğinden hemşirelik bakımında temas izolasyonu sıkı biçimde uygulanmalıdır.

Anahtar Kelimeler: Dekolonizasyon, Safra Külütürü, Antibiyotik, Direnç, Temas İzolasyonu

Z EVENT

Adres: Kasap Sokak Eser İş Merkezi A Blok No:16/35,
Esentepe, Şişli, Istanbul, Turkey

+90 212 323 5100 +90 212 323 5100 info@zevent.com.tr

Adress: Z Event Congress Services Kft., 1032 Budapest, Föld utca
53. pinceszint 1. Ajtó, Hungary

europe@zevent.com.tr

Budapeşte

www.zevent.com.tr

İstanbul